



**UNIVERSIDADE DO SUL DE SANTA CATARINA**

**ELIANO TRESPACH PEREIRA**

**RESTAURAÇÃO DE MOLARES COM AMPLA DESTRUIÇÃO CORONÁRIA SEM  
O USO DE RETENTORES INTRARRADICULARES: REVISÃO DE LITERATURA**

Tubarão

2021

**ELIANO TRESPACH PEREIRA**

**RESTAURAÇÃO DE MOLARES COM AMPLA DESTRUIÇÃO CORONÁRIA SEM  
O USO DE RETENTORES INTRARRADICULARES: REVISÃO DE LITERATURA**

Trabalho de Conclusão de Curso apresentado  
ao Curso de Odontologia da Universidade do  
Sul de Santa Catarina como requisito parcial à  
obtenção do título de Cirurgião-Dentista.

Orientador: Prof. Ronaldo Carvalho Cabral Filho, MSc.

Tubarão


2021

**ELIANO TRESPACH PEREIRA**

**RESTAURAÇÃO DE MOLARES COM AMPLA DESTRUÇÃO CORONÁRIA SEM  
O USO DE RETENTORES INTRARRADICULARES: REVISÃO DE LITERATURA**


Este Trabalho de Conclusão de Curso foi julgado adequado à obtenção do título de Cirurgião-Dentista e aprovado em sua forma final pelo Curso de Odontologia da Universidade do Sul de Santa Catarina.

Tubarão, 22 de junho de 2021.




---

Professore orientador ~~Ronaldo Carvalho Cabral Filho~~, Me.  
Universidade do Sul de Santa Catarina



---

Prof. Graciela Talhetti Brum, Me.  
Universidade do Sul de Santa Catarina



---

Prof. Wladimir Vinicius Pimenta, Me.  
Universidade do Sul de Santa Catarina

Dedico este trabalho aos meus pais, Maria Anete e Eliano, e meu irmão Gabriel Eduardo, a quem devo todo o meu amor e gratidão.

## AGRADECIMENTOS

Agradeço primeiramente a Deus por estar sempre à frente de tudo para que eu chegasse até aqui. Obrigado por ter me dado discernimento e paz em todos os momentos difíceis desta trajetória acadêmica.

Agradeço à minha família, minha mãe Maria Anete, meu pai Eliano e meu irmão Gabriel Eduardo, minhas inspirações e combustíveis para toda essa jornada. Com certeza nada teria sido possível sem o apoio de vocês, pois não mediram esforços para me proporcionar esta grande conquista.

Às minhas avós Maria Vandelina e Helena, por todo o apoio e ajuda. Mesmo de longe sempre rezaram para que nunca me faltasse nada e para que eu não me sentisse sozinho.

Aos meus tios que nos momentos difíceis sempre estiveram ao meu lado me apoiando para que essa conquista se concretizasse. Vocês foram imprescindíveis para que eu chegasse até aqui.

Aos demais amigos e colegas de graduação, que de alguma forma estiveram presente ao longo desses anos. Estarei sempre torcendo por cada um de vocês onde quer que estejam. Também aos meus grandes e fiéis amigos Hélio, Mateus, Felipe, Eduardo, Leonardo, Luiz Otavio e Gustavo, que mesmo de longe, também buscando seus objetivos, nunca deixaram de estar presentes em minha vida. Desejo a vocês um futuro brilhante, irei levá-los sempre comigo.

Ao meu orientador Ronaldo. Obrigado pela dedicação para que este estudo se concluísse. Serei sempre grato por cada ensinamento.

Às funcionárias da Clínica de Odontologia UNISUL, por sempre manterem a ordem nas clínicas, por nunca deixarem que nada faltasse para que pudéssemos atender os pacientes e assim contribuir em nosso aprendizado. Querida Silvia, serás sempre lembrada por ter tornado as clínicas um ambiente agradável com sua presença.

Finalmente, a cada Professor que contribuiu em minha jornada acadêmica com sua dedicação e ensinamento. Obrigado por terem compartilhado o conhecimento de vocês.

*“Tudo o que um sonho precisa para ser realizado é alguém que acredite que ele possa ser realizado” (SHINYASHIKI).*

## RESUMO

A restauração é um dos tratamentos mais importantes no campo da Odontologia. Em vista disso, os fatores estéticos e funcionais devem ser considerados. Com o advento da tecnologia adesiva, novas abordagens minimamente invasivas para reabilitação protética se tornaram viáveis clinicamente. Molares vitais ou tratados endodonticamente com ampla destruição coronal requer uma restauração mais complexa do que um dente normal e, por isso, muitos fatores precisam ser observados, como a condição dentinária, a anatomia do canal radicular e até mesmo a condição econômica do paciente. As Inlays, Onlays e *Endocrowns* são restaurações parciais únicas que podem ser considerada uma boa alternativa para a restauração de molares com grande destruição coronal. Trata-se de coroas cimentadas adesivamente. Assim, o presente trabalho teve como objetivo realizar uma revisão de literatura a fim de descrever o uso adequado de restaurações sem a utilização de retentores intrarradiculares na reabilitação de molares com ampla destruição coronal. Para a realização do trabalho realizou-se um levantamento bibliográfico de artigos recentes, bem como de livros e artigos clássicos relacionados ao assunto de reabilitação sem o uso de retentores intrarradiculares e sua aplicabilidade na Odontologia. Portanto, conclui-se que tratamentos reabilitadores através de restaurações indiretas oferecem um grande benefício. Com as técnicas adesivas tornou-se possível restaurar molares somente com coroas cimentadas usando micro e macro retenções.

Palavras-chave: *Endocrown*. Molares. Reabilitação.

## **ABSTRACT**

Restoration is one of the most important treatments of Dentistry. In view of this, aesthetic and functional factors must be considered. With the advent of adhesive technology, new minimally invasive approaches to prosthetic rehabilitation have become clinically feasible. Vital or endodontically treated molars with extensive coronal destruction require a more complex restoration than a normal tooth and, therefore, many factors need to be observed, such as tissue residue, dentinal condition, root canal anatomy and even the condition the patient's economic impact. Inlays, Onlays and Endocrowns are unique partial restorations that can be considered a good alternative for the restoration of molars with great coronal destruction. These are adhesively cemented crowns. Thus, the present study aimed to carry out a literature review to describe the proper use of restorations without the use of intraradicular retainers in the rehabilitation of molars with extensive coronal destruction. To carry out the work, a bibliographic survey of recent articles was carried out, as well as books and classic articles related to the subject of rehabilitation without the use of intraradicular retainers and its applicability in Dentistry. Therefore, it is concluded that rehabilitative treatments through indirect restorations offer a great benefit. With the adhesive techniques it became possible to restore molars only with cemented crowns using micro and macro retentions.

Keywords: Endocrown. Molars. Rehabilitation.

## **LISTA DE ABREVIATURAS**

AADs – Agentes Adesivos de Dentina

NaOCl – Hipoclorito de Sódio

SDI – Selamento Dentinário Imediado

SER – Selamento Endodôntico Retardado

## LISTA DE ILUSTRAÇÕES

Imagem 1 – Técnica de Selamento Dentinário Imediato reforçada para Agente Adesivo Dentinário levemente preenchido. ....	24
Imagem 2 – Micrografia SEM de Selamento Endodôntico Imediato mostrando margem contínua na interface esmalte-resina. ....	29
Imagem 3 – Micrografia de Selamento Endodôntico Imediato mostrando margem contínua na interface dentina-resina. ....	29
Imagem 4 – Micrografia SEM de Selamento Endodôntico Retardado mostrando lacuna interna na interface esmalte-resina. ....	30
Imagem 5 – Micrografia SEM de Selamento Endodôntico Retardado mostrando lacuna interna na interface dentina-resina. ....	30

## SUMÁRIO

<b>1</b>	<b>INTRODUÇÃO.....</b>	<b>11</b>
<b>2</b>	<b>OBJETIVOS .....</b>	<b>13</b>
2.1	OBJETIVO GERAL .....	13
2.2	OBJETIVOS ESPECÍFICOS.....	13
<b>3</b>	<b>METODOLOGIA .....</b>	<b>14</b>
<b>4</b>	<b>REVISÃO DE LITERATURA.....</b>	<b>15</b>
4.1	PRESERVAÇÃO DA ESTRUTURA DENTAL .....	15
4.1.1	<b>Restaurações parciais versus coroas completas em dentes tratados endodonticamente.....</b>	<b>16</b>
4.1.2	<b>O papel da férula na sobrevivência de coroas de cobertura total em dentes tratados endodonticamente.....</b>	<b>16</b>
4.1.3	<b>Preservando a estrutura dentária com tratamento minimamente invasivo .....</b>	<b>17</b>
4.1.4	<b>Retenção micromecânica adesiva versus retenção macromecânica e falha catastrófica .....</b>	<b>18</b>
4.2	<i>ENDOCROWN</i> .....	19
4.2.1	<b>Características do preparo .....</b>	<b>21</b>
4.2.1.1	Esmalte .....	22
4.2.1.2	Dentina .....	22
4.3	SELAMENTO DENTINÁRIO IMEDIATO .....	22
4.3.1	<b>Influência do selamento imediato da dentina na resistência de união de restaurações indiretas.....</b>	<b>24</b>
4.3.2	<b>Efeitos do Hipoclorito de Sódio no selamento dentinário de dentes tratados endodonticamente.....</b>	<b>27</b>
<b>5</b>	<b>DISCUSSÃO .....</b>	<b>32</b>
<b>6</b>	<b>CONCLUSÃO.....</b>	<b>36</b>
	<b>REFERÊNCIAS.....</b>	<b>37</b>

## 1 INTRODUÇÃO

O objetivo da Odontologia Restauradora é restabelecer a função, estética e anatomia dos dentes. Dentes tratados endodonticamente são mais suscetíveis à fratura devido a preparações cavitárias extensas, ocasionando redução da umidade dentinária, comprometimento das estruturas dentais de reforço (cristas marginais, pontes de esmalte e teto da câmara pulpar), além de perder uma quantidade significativa de dentina intracoronária e intrarradicular, alterando a composição da estrutura dentária remanescente (FARIA et al., 2011).

A preparação do conduto para a instalação do pino, caso realizado de maneira inadequada, fragiliza ainda mais o dente. Dessa forma, o pino no canal radicular deve ser utilizado para a retenção de uma restauração coronal somente quando necessário. Um método eficaz para a restauração de dentes tratados endodonticamente em algumas situações clínicas se dá pelo uso de uma técnica com ataque ácido para a criação de uma ligação entre a resina na cavidade de acesso e a dentina das paredes da cavidade. Isso pode ser prontamente realizado em um dente não vital com obturação de raiz (DIETSCHI et al., 2007).

Com o aprimoramento da tecnologia adesiva, as restaurações sem o uso de retentores intrarradiculares tornaram-se viáveis, mesmo em situações de destruição coronária, utilizando-se a extensão da câmara pulpar para retenção, conhecida na área odontológica como *Endocrown*. Essa técnica é definida como um tipo de coroa total ancorada na porção interna da câmara pulpar e nas margens da cavidade, impossibilitando o deslocamento e promovendo uma longevidade funcional. Trata-se de uma técnica próspera, com vantagens em relação ao custo e recuperação funcional de molares com ampla destruição coronal (ZAVANELLI et al., 2017). A *Endocrown* é uma alternativa que pode ser utilizada pelo Cirurgião-Dentista na restauração pós Endodontia, já que os dentes que passaram por tratamento endodôntico normalmente apresentam uma estrutura remanescente mais frágil (SEDREZ-PORTO et al., 2019).

A restauração de dentes vitais com ampla destruição coronal requer métodos e técnicas específicas para evitar sensibilidade pós-operatória, contaminação do substrato, resistência mecânica, futuras intervenções ou até mesmo a exodontia do elemento. Para isso, o Selamento Dentinário Imediato (SDI) tem se mostrado a melhor opção para o sucesso da reabilitação de molares. O SDI implica na aplicação de um sistema adesivo na dentina diretamente após o preparo do dente, antes da moldagem. A técnica é universal (*Inlays, Onlays, coroas, Endocrowns*). A técnica é bem documentada e clínica experimentalmente. Diferentes tipos de

Agentes Adesivos de Dentina (AADs) estão disponíveis no mercado. As principais diferenças estão na espessura da camada híbrida e na resina adesiva de cobertura (MAGNE et al., 2005).

O fato de não requerer remoção de dentina para instalação do retentor, além de evitar o risco de recontaminação durante a desobturação, gera uma grande vantagem. Preparações convencionais de coroa total levam aos dentes maiores desgastes, maior tempo clínico e custos de laboratório comparados com preparações dentárias recebendo restaurações *Endocrowns* (DA CUNHA et al., 2017).

Alguns fatores devem ser considerados para a indicação da *Endocrown*: a anatomia do próprio dente e do canal radicular; a estrutura do tecido saudável remanescente; as atividades funcionais na área de oclusão dentária; variações anatômicas das raízes (canais atrésicos ou grandes curvaturas) e o fato de que quanto maior for a profundidade da cavidade da câmara pulpar e a base que ficará em contato, maior será o contato com as paredes laterais e consequentemente maior retenção adesiva, resultando em melhor estabilidade e distribuição da transmissão das forças mastigatórias (IRMALENY et al., 2019; MEZZOMO, 1997).

Assim, com base no exposto, o presente trabalho teve como objetivo descrever, com base em uma revisão de literatura, o uso adequado de restaurações sem a utilização de pinos intrarradiculares para a reabilitação de molares com ampla destruição coronal.

## 2 OBJETIVOS

### 2.1 OBJETIVO GERAL

Descrever, com base em uma revisão de literatura, o uso adequado de restaurações sem a utilização de pinos intrarradiculares para a reabilitação de molares com ampla destruição coronal.

### 2.2 OBJETIVOS ESPECÍFICOS

- a) Descrever a utilização da técnica restauradora *Endocrown* para molares amplamente destruídos com tratamento endodôntico;
- b) Descrever as variantes que devem ser levadas em consideração para a utilização da técnica restauradora em molares vitais com pouco remanescente coronal;
- c) Relatar a importância da escolha da técnica do Selamento Dentinário Imediato para restauração de molares vitais e não vitais.

### 3 METODOLOGIA

Para a execução do presente trabalho de revisão de literatura, realizou-se um levantamento bibliográfico de artigos recentes, bem como de livros e artigos clássicos relacionados ao uso adequado de restaurações sem a utilização de pinos intrarradiculares para a reabilitação de molares com ampla destruição coronal.

Os estudos selecionados foram pesquisados nas bases de dados PubMed, LILACS e SciELO, bem como em outras ferramentas de busca, como o Google Acadêmico, nas línguas portuguesa, inglesa e espanhola. Foram utilizados os seguintes termos: *Endocrown*; Molares; Reabilitação.

Os dados necessários para a realização da revisão de literatura foram obtidos através da leitura dos trabalhos na íntegra e foram posteriormente agrupados em categorias com o objetivo organizar e sistematizar os achados.

## 4 REVISÃO DE LITERATURA

### 4.1 PRESERVAÇÃO DA ESTRUTURA DENTAL

Os dentes tratados endodonticamente apresentam propriedades mecânicas significativamente diferentes em comparação com os dentes vitais (PAPA, CAIN e MESSER, 1994). As modificações nas propriedades biomecânicas e integridade estrutural dos dentes são provavelmente atribuídas à perda volumétrica dos tecidos duros, extensão da lesão cariosa, propagação da fratura, preparo cavitário final, além da cavidade de acesso antes da terapia endodôntica (DIETSCHI et al., 2008; LINN e MESSER, 1994; REEH, DOUGLAS e MESSER, 1989).

A preservação e conservação da estrutura dentária são fundamentais para manter o equilíbrio entre os parâmetros biológicos, mecânicos, adesivos, funcionais e estéticos. É benéfico preservar os tecidos coronais e evitar procedimentos endodônticos invasivos, pois essa abordagem viola o equilíbrio e desempenho em longo prazo do dente restaurado. A profundidade da cavidade, a largura do istmo e a configuração são fatores altamente críticos na determinação da redução da rigidez do dente e do risco de fratura (SILVA e SANTOS, 2018).

A disponibilidade de técnicas dentais adesivas comprovadas e confiáveis expandiu as opções de restauração para o atendimento clínico. As técnicas de restaurações sem o uso de retentores intrarradiculares estão ganhando popularidade devido ao grau mínimo de invasão e simplificação das etapas clínicas (MAGNE et al., 2016).

A substituição da restauração pode resultar num ciclo restaurador de morte. As restaurações defeituosas são eventualmente substituídas por restaurações maiores que um dia falharão novamente, o que levará a restaurações ainda maiores ou possíveis abordagens com o uso de pinos intrarradiculares, aumentando o risco de complicações e, eventualmente, perda do dente (OPDAM, FRANKENBERGER e MAGNE, 2016).

A preservação e conservação da estrutura dentária estão diretamente relacionadas com a resistência à fratura, ao mesmo tempo em que reduz a ocorrência de falhas catastróficas e aumenta a longevidade do dente restaurado (JULOSKI et al., 2012).

A interrupção do ciclo restaurador dos dentes pela preservação e conservação da estrutura dentária sólida com restaurações parciais adesivas modernas ao invés da redução volumétrica dentária para coroas de contorno completo é um ponto a ser discutido. No entanto, uma vez que a estrutura coronal foi reduzida para a colocação de coroa completa, a

preservação da férula remanescente deve ser da maior importância, pois pode melhorar drasticamente a longevidade de dentes tratados endodonticamente (JULOSKI et al., 2012).

#### **4.1.1 Restaurações parciais versus coroas completas em dentes tratados endodonticamente**

Sem a necessidade de retenção macromecânica, obrigatória para reter uma restauração cimentável, a maior parte do tecido dentário sólido pode ser preservado e conservado e as restaurações parciais podem ser adesivamente ligadas à estrutura coronal remanescente, particularmente ao substrato de esmalte, direta ou indiretamente (SILVA e SANTOS, 2018).

Restaurações parciais como *Onlays* indiretas têm sido sugeridas como uma alternativa para coroas completas, pois preservam uma estrutura dentária mais sólida enquanto fornecem cobertura cuspeada para proteger as cúspides enfraquecidas (JUNG S., RYU e JUNG D., 2011). Com o aumento do tamanho da cavidade, predominantemente após o acesso endodôntico e a perda das cristas marginais, a integridade estrutural diminui e a flexibilidade aumenta (DIETSCHI et al., 2007).

O uso de restaurações coladas parciais deve ser considerado para determinadas situações clínicas devido a sua capacidade de preservar o esmalte. Restaurações adesivas diretas ou indiretas para cobertura da cúspide têm sido preconizadas a fim de eliminar a necessidade de destruição da parede axial (KREJCI et al., 2003).

O uso de compósitos também permitiu que os Cirurgiões-Dentistas restaurassem os dentes com adesivos que, de outra forma, exigiriam uma retenção mecânica extensa. O uso de restaurações parciais está se tornando cada vez mais popular e isso também ajuda a prevenir a perda da estrutura dentária (SILVA e SANTOS, 2018).

#### **4.1.2 O papel da férula na sobrevivência de coroas de cobertura total em dentes tratados endodonticamente**

Um estudo clínico concluiu que as coroas com menos de 50% da estrutura coronal remanescente têm o dobro do risco de falha em comparação com dentes com mais de 50% da estrutura coronal remanescente (FERRARI et al., 2017).

Uma revisão sistemática incluiu estudos de laboratório, simulações de computador e ensaios clínicos para a avaliação do efeito da férula no dente tratado endodonticamente. Os pesquisadores concluíram que a presença de uma férula de 1,5 a 2 mm teve um efeito positivo

na resistência à fratura do dente tratado endodonticamente e que o fornecimento de uma férula adequada reduziu o impacto do sistema pino e núcleo, agentes cimentantes e a restauração final no desempenho dentário (SILVA e SANTOS, 2018).

Com o aprimoramento da Odontologia adesiva, está em andamento uma mudança de paradigma para abordagens sem pinos na restauração de dentes tratados endodonticamente com férula. Dentes com um mínimo de 2 mm de férula podem ser restaurados sem pinos em combinação com um núcleo de resina composta. Essa técnica parece imitar mais de perto a estrutura e o comportamento biomecânico de um dente natural (NAUMANN et al., 2018; MAGNE et al., 2016).

Outras técnicas podem ser utilizadas para melhorar a força de adesão e a resistência dentária, como o SDI e a resina composta indireta (GÜTH et al., 2016; MAGNE et al., 2005). Todos os aspectos da restauração (coroa, interface adesiva, acúmulo e dente) parecem formar um conjunto coeso que imita idealmente as propriedades da junção dentina-esmalte. Abordagens modernas para dentes posteriores com férula têm sido investigadas e provaram serem eficientes mesmo sem o uso de um pino, pois a retenção da coroa é garantida pela união ao núcleo retido pela férula. A precisão nas abordagens minimamente invasivas ajuda a retardar o ciclo restaurador, aumentando a sobrevivência do dente (NAUMANN et al., 2018; JULOSKI et al., 2012).

#### **4.1.3 Preservando a estrutura dentária com tratamento minimamente invasivo**

Estudos têm mostrado que existe uma correlação direta entre a estrutura coronal residual e a sobrevivência do dente. Portanto, quanto menos dentina coronária e esmalte forem removidos, maior será a sobrevivência de dentes tratados endodonticamente. Com o auxílio de uma peça de mão elétrica, os Cirurgiões-Dentistas têm maior probabilidade de serem mais precisos nos preparos e na remoção de cáries. Especialmente em dentes comprometidos, esses instrumentos melhoram a preservação da estrutura dentária subjacente. Independentemente da extensão ou gravidade da lesão cáriosa, reconhece-se que o contorno da restauração final deve seguir a forma tridimensional da lesão individual a fim de preservar e conservar o máximo possível da estrutura dentária (FERRARI et al., 2017; DIETSCHI et al., 2007).

A largura e o tamanho da cavidade se correlacionam inversamente com a resistência à fratura e positivamente com a incidência de fratura do dente, respectivamente. Os princípios de conservação modernos dependem da adesão de materiais para proteger a estrutura dentária

subjacente por meio de restaurações parciais coladas (FERRARI et al., 2017; VENEZIANI, 2017; DOHERTY e MAGNE, 2012).

As vantagens de uma boa iluminação, técnicas endodônticas e restauradoras aprimoradas incluem uma visão e preservação mais detalhadas das estruturas saudáveis. O operador pode examinar com mais eficiência, detectar imperfeições e limpar a estrutura do dente sem remover o tecido saudável (BOWERS et al., 2010). Além disso, a resolução superior melhora a precisão do ajuste durante os procedimentos de colagem e entrega da restauração (BROWET e GERDOLLE, 2017).

Combinado com soluções de detecção de cárie e auxiliares de luz e filtros, como iluminação de fluorescência e filtros de polarização cruzada, a ampliação permite detectar mudanças na cor e textura da dentina, permitindo a remoção inteligente e estratégica da cárie. A abordagem minimamente invasiva durante a remoção de cárie e substituição de restaurações é de suma importância para a preservação e sobrevivência do dente (SILVA e SANTOS, 2018).

#### **4.1.4 Retenção micromecânica adesiva versus retenção macromecânica e falha catastrófica**

Alguns estudos requerem restaurações com pino e núcleo para retenção da coroa devido à extensa perda de estrutura, de acordo com as abordagens tradicionais (HEYDECKE e PETERS, 2002). A decisão de como restaurar um dente tratado endodonticamente sem férula tornou-se cada vez mais difícil devido ao grande número de materiais restauradores e opções de tratamento (CARVALHO, 2017).

No entanto, a técnica tradicional de fundição de um pino e núcleo é mais demorada e frequentemente envolve custos mais altos de laboratório e material. Além disso, essa abordagem está associada a tipos de falhas catastróficas, uma vez que os pinos apresentam módulo de elasticidade mais alto em comparação com a dentina (HEYDECKE e PETERS, 2002; TORBJÖRNER e FRANSSON, 2002).

O sucesso de um dente tratado endodonticamente restaurado deve ser considerado não apenas em vista das taxas de sobrevivência da restauração, mas também em vista da taxa de sobrevivência do dente e da capacidade de restauração após a falha. As falhas reparáveis são: fratura adesiva, lascamento ou rachadura da estrutura dentária subjacente. As falhas catastróficas, no entanto, envolvem fratura, exigindo a extração do dente (CARVALHO, 2017; ROSCOE, 2013).

## 4.2 ENDOCROWN

É previamente estabelecido que o uso de um pino possa causar uma falha catastrófica do dente, seja qual for o tipo de material. A alternativa sem o uso de pinos para restaurar o dente tratado endodonticamente inclui o uso da câmara pulpar como uma extensão da própria coroa, o chamado *Endocrown*. Esta técnica consiste na combinação da coroa e do núcleo em um único elemento ou monobloco (FIGUEIREDO, MARTINS-FILHO e FARIA-E-SILVA, 2015).

A *Endocrown* requer uma preparação mais simples e menos invasiva em comparação com a abordagem de várias etapas, resultando em menor tempo e custo de tratamento (SILVA-SOUSA et al., 2020; ROCCA et al., 2016; BIACCHI e BASTING, 2012; LANDER e DIETSCHI, 2008).

Atualmente, *Endocrowns* podem ser obtidas em uma única consulta utilizando-se a tecnologia de *design* e fabricação auxiliada por computador (CAD/CAM) (BELLEFLAMME et al., 2017; LANDER e DIETSCHI, 2008; BIACCHI e BASTING, 2012; FAGES e BENNASAR, 2013).

A *Endocrown* é uma abordagem restauradora conservadora, previsível e clinicamente para molares. De acordo com relatórios clínicos de curto prazo, a sua taxa de sobrevivência é de 90-95% em dentes posteriores (BERNHARTA et al., 2010; BINDL e MÖRMANN, 1999).

Uma meta-análise avaliou estudos sobre *Endocrowns* e concluiu que elas têm um desempenho semelhante ou melhor do que os tratamentos convencionais com pinos intrarradiculares. Essa técnica representa uma alternativa promissora e conservadora às coroas totais para o tratamento de dentes posteriores que requerem proteção e estabilidade de longo prazo (LANDER e DIETSCHI, 2008).

Autores concluíram que, quando a técnica adesiva é devidamente aplicada, as *Endocrowns* constituem uma abordagem confiável para restaurar molares com ampla destruição coronal, mesmo na presença de extensa perda de tecido coronário ou fatores de risco oclusais, como bruxismo ou relações oclusais desfavoráveis (SILVA e SANTOS, 2018).

Abordagens sem pinos como *Endocrowns* são possíveis com a aplicação de adesão ideal e confiável. Um fator muito importante a se considerar quando se confia principalmente na abordagem adesiva é a qualidade da adesão entre a restauração e a estrutura dental subjacente. A adesão à dentina é considerada mais fraca que a adesão ao esmalte e ao restaurar a maior parte da interface está na dentina. Uma estratégia comprovada para aumentar a força de união da dentina em restaurações indiretas é o uso da técnica de SDI

(VAN DEN BREEMER et al., 2017; MANUJA, NAGPAL e PANDIT, 2012; MAGNE et al., 2005).

Nos casos de altas taxas de sucesso o SDI está relacionado ao protocolo para aperfeiçoar a resistência de união à dentina (BUTZ et al., 2001).

A *Endocrown* foi primeiramente descrita por Bindl e Mörmann, em 1999, como uma opção de tratamento conservador para dentes tratados endodonticamente utilizando-se a câmara pulpar como suporte de uma restauração definitiva. Assim, a *Endocrown* passou a ser uma opção restauradora para molares. A base desta técnica é utilizar a superfície disponível da câmara pulpar para assumir a estabilidade e a retenção da restauração através de procedimentos adesivos (CLAVIJO et al., 2007).

As restaurações indiretas podem ser classificadas principalmente como *Inlays*, que são totalmente intracoronais; *Onlays*, que recobrem uma ou mais cúspides; *overlays*, que recobrem todas as cúspides; e *Endocrowns*, quando há uma grande destruição da porção coronária dos dentes. As *Endocrowns* diferenciam-se das *Onlays* pela sua extensão intracoronária, onde apresentam uma projeção que se estende e preenche a câmara pulpar coronária (LANDER e DIETSCHI, 2008).

No caso das *Endocrowns*, o remanescente deve ser capaz de oferecer estabilidade e retenção de uma restauração sem a necessidade de um retentor intrarradicular (TAPETY et al., 2004). Portanto, o sucesso desse tipo de restauração está relacionado diretamente à quantidade de estrutura dental remanescente, bem como à qualidade da adesão tanto à peça quanto ao substrato dental, conferindo retenção micromecânica (CLAVIJO et al., 2007; MEZZOMO, 1997).

Essa restauração adesiva requer técnicas de preparação específicas para satisfazer critérios que são principalmente de natureza biomecânica: uma margem cervical circular e uma cavidade com retenção central ancorada no interior da câmara pulpar, que carece de ancoragem intrarradicular, obtendo-se então retenção macromecânica das paredes pulpares e a microrretenção com o uso de cimentação adesiva (GÖHRING e PETERS, 2003).

As coroas tipo *Endocrown* são indicadas em casos de grande perda de estrutura dentária, com bons resultados estéticos e funcionais em longo prazo (BINDL, RICHTER e MÖRMANN, 2005). A indicação dessa técnica é, portanto, para molares severamente comprometidos com canais radiculares calcificados ou raízes muito finas, comprimento de coroa clínica curta e espaço interoclusal insuficiente (BORGES JUNIOR et al., 2013; CARLOS et al., 2013; ROCCA, RIZCALLA e KREJCI, 2013; DEBASTIANI, 2004).

Em estudos recentes com coroas posteriores, as paredes internas da câmara pulpar foram usadas para unir os núcleos acumulados, sem o uso de retenção intracanal. O pino mostrou-se insignificante na resistência à fadiga dos molares tratados endodonticamente. Assim, o uso de um pino pode ser questionado devido ao maior número de falhas catastróficas (BARCELLOS et al., 2013).

#### 4.2.1 Características do preparo

O preparo da *Endocrown* consiste em uma margem circunferencial de 1 a 1,2 mm de profundidade e uma cavidade de retenção central dentro da câmara pulpar. Constrói-se a coroa e o núcleo como uma estrutura única e não se recebe suporte dos canais radiculares (CHANG et al., 2009). A profundidade deve ser de pelo menos 3 mm e nenhuma perfuração na dentina deve ser realizada (BRAGA, 2018). Na câmara pulpar são eliminadas as retenções ou pode haver a necessidade de um preenchimento das retenções das cavidades que, além de reforçar, irão preservar os tecidos sadios das paredes, deixando-as com uma expulsividade. As margens do preparo devem permanecer supragengivais, a fim de se obter uma cimentação adesiva de qualidade (MOSCOVICH et al., 1998).

Em um estudo *in vivo* realizado por Bindl e Mörmann (1999), foram confeccionadas 19 restaurações em molares e pré-molares do tipo *Endocrown*, realizadas pelo sistema CEREC e acompanhadas por um período de 2 anos. Os estudiosos concluíram que a qualidade clínica geral das *Endocrowns* foi satisfatória e que, até o momento do estudo, o conceito clínico parecia viável. Bindl, Richter e Mörmann (2005), em outro estudo clínico, avaliaram 208 coroas protéticas em cerâmicas feldspáticas desenvolvidas pelo sistema CAD/CAM em 136 pacientes. Após análise, obtiveram nos resultados uma diferença entre o sucesso clínico das coroas protéticas clássicas e as restaurações *Endocrown* em pré-molares. Esse fato resultou na rejeição da efetividade das coroas *Endocrown* em pré-molares, justificando seu uso apenas para reabilitação de molares (SILVA e SANTOS, 2018).

A indicação *Endocrowns* para restauração em pré-molares não é recomendado. Para esses elementos, a indicação é de realização de restaurações com pinos intrarradiculares. A anatomia de dentes pré-molares confere uma maior dificuldade de adesão. Com sua cúspide sendo mais alta, há uma maior força exercida, levando a um possível movimento de alavanca no elemento dental (CHANG et al., 2009).

O dente despulpado apresenta resistência diminuída, principalmente pela grande perda de estrutura dentinária. A perda de vitalidade provoca alterações físicas e estruturais que

afetam as propriedades da dentina, como a microdureza, o módulo de elasticidade e a tenacidade à fratura. A principal razão para a perda de resistência estrutural se dá devido a ausência das pontes marginais (MONDELLI et al., 1980).

#### 4.2.1.1 Esmalte

O esmalte é um tecido dentário de alto módulo de elasticidade e que concentra o estresse sempre que estiver presente. Sabe-se que é responsável por uma maior ligação de força nas estruturas dentais e que sua manutenção influencia diretamente na longevidade da restauração (TRIBST et al., 2018).

#### 4.2.1.2 Dentina

O tecido dentinário, por sua vez, possui um módulo de elasticidade inferior e exibe um padrão menos crítico de estresse devido a sua capacidade de dissipar cargas oclusais. A adesão à dentina é considerada mais fraca que a adesão ao esmalte e ao restaurar o dente tratado endodonticamente, a maior parte da interface está na dentina. Uma estratégia comprovada para aumentar a resistência de união à dentina em restaurações indiretas é o uso da técnica de selamento imediato da dentina (TRIBST et al., 2018).

### 4.3 SELAMENTO DENTINÁRIO IMEDIATO

O SDI tem sido usado desde a década de 1990 e consiste num modo de colagem de dentina e representa a melhor estratégia de colagem de dentina ao usar restaurações de colagem indireta ou semi (in)direta (MAGNE e DOUGLAS, 1999). O uso da técnica se justifica em razão da diminuição do vazamento bacteriano, sensibilidade pós-operatória e formação de *gap*, aumento da força de união, resistência mecânica da restauração de recobrimento, reforço da estrutura dentária, além de muitas vantagens práticas no que diz respeito a dentes com vitalidade pulpar (MAGNE et al., 2005). Esses elementos possuem um impacto significativo no desempenho clínico das restaurações (VAN DEN BREEMER et al., 2021). As taxas de sobrevivência foram aumentadas através de facetas de porcelana coladas a grandes superfícies de dentina (GRESNIGT et al., 2019).

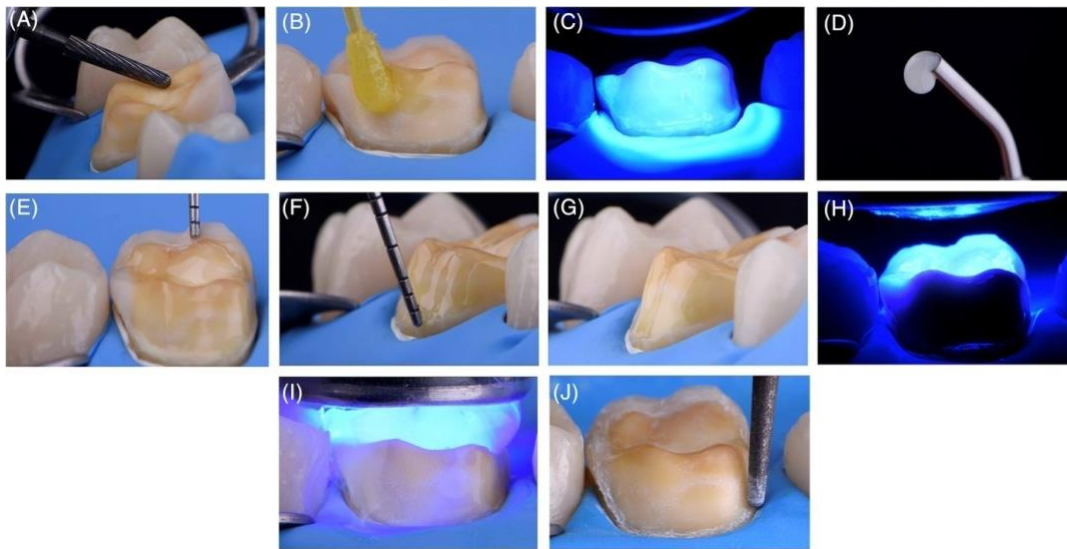
O SDI consiste na aplicação do AAD imediatamente após o preparo da dentina, evitando sua contaminação com fluídos orais (MAGNE et al., 2005). A técnica de selamento

visa vedar a dentina por questões biológicas (NIKAIDO et al., 2018). O problema de acúmulo de adesivo no ombro de preparo pode ser um problema, daí a necessidade de aplicar o AAD antes da realização das moldagens. A diluição do adesivo com ar não é uma solução eficiente para o problema de acúmulo de resina, pois os adesivos finos não polimerizam adequadamente, interferindo na polimerização do material de entrega (MAGNE e NIELSEN, 2009).

Todos esses problemas são evitados na técnica de SDI, uma vez que um sistema adesivo preenchido é usado. A espessura mais uniforme da radiopacidade do revestimento de resina fluida e a excelente força de ligação tornam o adesivo preenchido o agente adesivo dentinário perfeito para o SDI (STAVRIDAKIS, KREJCI e MAGNE, 2005). Alguns profissionais sentem-se mais confortáveis em não fazer o condicionamento profundo da dentina e preferem os AADs autocondicionantes, que são mais simples, fáceis e rápidos de aplicar, potencialmente gerando menos erros e sensibilidade pós-operatória, uma vez que os *gaps* formados na dentina proveniente do condicionamento ácido e aplicação de adesivo podem causar sensibilidade (FEDOCE-SILVA, 2017; YOUSAF et al., 2014). Particularmente, quando usado na técnica de SDI, há um risco maior de remoção do adesivo fino e nova exposição da dentina durante a limpeza do preparo antes da entrega final (QANUNGO et al., 2016). Isso pode explicar o motivo de vários estudos não mostrarem o benefício do SDI (BRIGAGÃO, 2016).

Uma possível solução para aumentar a resistência de união à dentina desses adesivos simplificados é adicionar ao selamento de dentina imediato uma camada de resina composta, a fim de proteger e fortalecer a dentina hibridizada (ERMIS et al., 2019; SANTOS-DAROSZ et al., 2008).

Imagem 1 – Técnica de Selamento Dentinário Imediato reforçada para Agente Adesivo Dentinário levemente preenchido.



(A) Após preparação guiada, o isolamento do dique de borracha confere controle de umidade. A dentina é atualizada com uma broca de carboneto em baixa rotação para diminuir a camada de esfregaço. (B) O *primer* autocondicionante é aplicado na dentina por 20 s, em seguida, os solventes são evaporados com (Continuação) secagem suave ao ar por 5 s. (C) A resina adesiva também é aplicada ativamente na dentina por 20 s. O adesivo levemente preenchido é diluído em ar por 5 s e polimerizado por luz por 15 s. (D) Resina hidrofóbica preenchida (resina composta fluida) é usada para proteger a camada híbrida, reforçando a dentina imediatamente selada. (E) Uma camada fina de resina composta fluida é aplicada em toda a área do SDI com o auxílio de um *microbrush* ou sonda periodontal. (F) O excesso de resina nos chanfros é removido com um *microbrush* limpo ou sonda. (G) Aspecto da camada SDI reforçada (revestimento de resina fluida) após a remoção do excesso de resina. (H) Polimerização leve da camada SDI reforçada (camada de resina) por 20 s em cada área da preparação. (I) Barreira de bloqueio de ar é usada para evitar a camada inibida por oxigênio e 10 s extras de polimerização de luz são adicionados a cada área da preparação. (J) As margens do esmalte são refinadas em baixa velocidade para remover os excessos de resina. A junção do esmalte dentário deve ser deixada intacta.

Fonte: De Carvalho et al. (2021).

A interface entre a dentina e o material adesivo é a que apresenta maior fragilidade na restauração. O modelo para adesão resina-dentina deve ser a simulação da junção amelodentinária. Um bom modelo é aquele que apresenta maior estabilidade para preservar a inevitável degradação da camada híbrida ao longo do tempo (PEUMANS et al., 2005).

#### 4.3.1 Influência do selamento imediato da dentina na resistência de união de restaurações indiretas

No caso de dentina consideravelmente exposta durante a preparação do dente para restaurações adesivas indiretas, sugere-se um adesivo de dentina seja aplicado estritamente de acordo com as instruções do fabricante (MAGNE et al., 2005).

A adesão bem-sucedida da dentina é de extrema importância clínica para *Inlays*, *Onlays* e coroas de porcelana, porque a resistência final da restauração do dente é altamente dependente do adesivo. Avanços na aplicação de AAD sugerem que falhas podem ser evitadas. Existem princípios que devem ser respeitados durante o procedimento clínico de dentina, como hibridização de resina, que está relacionada a problemas de contaminação da dentina e susceptibilidade da camada híbrida (MAGNE et al., 2005).

Esses fatores quando relacionados ao uso de restaurações coladas indiretas, especialmente restaurações de porcelana, levam a conclusão de que a dentina deve ser selada imediatamente após a preparação do dente (MAGNE e BELSER, 2002). Quando usado em preparações de cobertura de coroa completa e combinado com Ionômero de Vidro ou cimentos de resina, o selamento dentinário pode resultar num aumento significativo de retenção (JOHNSON et al., 2004). O SDI é útil para melhorar retenção para coroas clínicas curtas. Desde que a adesão ideal seja também alcançada na superfície das restaurações inclusive com o uso de técnicas de silanização para *Inlays*, *Onlays*, princípios tradicionais de preparação dentária podem ser omitidos, permitindo uma preparação dentária mais conservadora resultando na remoção de até 50% a menos da estrutura dentária (MAGNE et al., 2005).

A dentina recém-cortada é o substrato ideal para a colagem (FRIEDMAN, 1998). Uma redução significativa na força de ligação pode ocorrer caso ocorra contaminação da dentina com vários cimentos provisórios. Na prática, a dentina recém-cortada está presente apenas no tempo de preparação do dente. Em segundo lugar, a pré-polimerização do agente de união resulta numa melhor resistência de ligação. Em estudos que avaliam a força de ligação de AADs, a resina infiltrante e a camada adesiva são geralmente polimerizadas primeiro (pré-polimerização), antes de colocar incrementos compostos, melhorando resistência de ligação em comparação com a especificação do momento em que o AAD e o composto sobrejacente são polimerizados juntos (DIETSCHI e HERZFELD, 1998; MCCABE e RUSBY, 1994).

Esses resultados podem ser explicados pelo colapso da resina de dentina não polimerizada intermediária, causada pela pressão durante a resina composta ou colocação de restauração, que se correlacionam bem com a resistência de ligação. Pré-polimerizar o AAD é compatível com a aplicação direta de restaurações compostas, no entanto, pré-polimerizando a resina adesiva, levantam-se vários problemas quando aplicada durante a cimentação de restaurações adesivas indiretas (DIETSCHI e HERZFELD, 1998; MCCABE e RUSBY, 1994).

Polimerizado, as espessuras de AAD podem variar significativamente, em média, 60 a 80 mm em uma superfície lisa e superfície convexa, e até 200 a 300 mm em superfície côncava, como chanfros marginais (PASHLEY et al., 1992).

Como resultado, aplicar e polimerizar o AAD imediatamente antes da inserção de uma resina composta indireta ou restauração de porcelana poderá interferir com o assentamento completo da restauração. É recomendado que a resina adesiva seja mantida não polimerizada antes que a restauração esteja totalmente assentada. Nessa situação, a pressão da resina composta de cimentação durante a colocação da restauração pode criar um colapso de dentina desmineralizada (fibrilas de colágeno) e afetar a coesão da interface adesiva para menos de 40 mm (PASHLEY et al., 1992).

Estes problemas mencionados podem ser resolvidos caso as superfícies de dentina sejam seladas imediatamente. O agente de união sendo aplicado e polimerizado diretamente após a conclusão de preparações dentárias, antes da entrega da peça, foi confirmado para gerar força de ligação superior e menos formações de lacuna (OZTURK e AYKENT, 2003; MAGNE e DOUGLAS, 1999).

O resultado da interfase, simulada no grupo SDI do presente estudo, poderia potencialmente suportar melhor exposição em longo prazo a cargas térmicas e funcionais em comparação com o mesmo adesivo sendo aplicado e polimerizado juntamente com a restauração (MAGNE et al., 2005).

O SDI permite o desenvolvimento de ligação dentinária sem estresse. A força de união da dentina desenvolve-se progressivamente ao longo do tempo. No entanto, ao usar SDI em restaurações indiretas, a ligação dentinária pode aumentar ao longo do tempo e as tensões residuais podem se dissipar, resultando na adaptação da restauração significativamente melhorada. O SDI protege a dentina contra o vazamento bacteriano e sensibilidade durante a fase provisória de tratamento. Com base no fato de que restaurações provisórias podem permitir a microinfiltração de bactérias e sensibilidade da dentina, estudiosos propuseram o selamento da dentina durante a preparação da coroa (MAGNE et al., 2005).

O sucesso do procedimento também pode ser atribuído à dentina e o sistema de colagem, especialmente o adesivo preenchido OptiBond FL (Kerr), é particularmente indicado para SDI por causa de sua capacidade de formar uma camada consistente e uniforme, bem como sua coesividade com a resina composta de cimentação final (MAGNE e DOUGLAS, 1999).

Após o uso da técnica, pacientes relataram maior conforto durante o estágio de restauração provisória, necessidade limitada de anestesia durante a inserção definitiva das

restaurações e sensibilidade pós-operatória reduzida (CAGIDIACO et al., 1996; PASHLEY et al., 1992).

Ao aplicar o selamento dentinário, devido à polimerização direta e imediata, AADs ativados por luz podem ser usados. O SDI é executado principalmente em superfícies de dentina. O clínico pode se concentrar na colagem à dentina (para situações de ataque total), enquanto o condicionamento do esmalte pode ser realizado separadamente principalmente na fase de colocação da restauração definitiva (MAGNE et al., 2005).

É importante o cuidado na fase de estágio provisório porque as superfícies de dentina seladas têm o potencial de ligação a materiais provisórios à base de resina e cimentos. Como resultado, recuperação e remoção de restaurações provisórias podem ser difíceis. Os preparos de dentes devem ser rigorosamente isolados com uma barreira separadora, uma espessa camada de vaselina, durante a fabricação da restauração provisória. É sugerido que o clínico considere fabricar restaurações provisórias indiretamente, evitando uma retenção mecânica bem como travar a restauração no preparo (MAGNE et al., 2005).

#### **4.3.2 Efeitos do Hipoclorito de Sódio no selamento dentinário de dentes tratados endodonticamente**

O objetivo principal do tratamento endodôntico é garantir uma adequada desinfecção da câmara pulpar e do canal radicular infectado (EUROPEAN SOCIETY OF ENDODONTOLOGY, 2006). A escolha do irrigante é crucial para atingir esse objetivo. O irrigante Hipoclorito de Sódio (NaOCl) é atualmente o mais utilizado na prática endodôntica (RATNASABAPATHY et al., 2003). Estudos do efeito de NaOCl na permeabilidade e adesão da dentina repercutem na qualidade da ligação dentinária e podem diminuir a eficácia do tratamento endodôntico e da restauração (MOHAMMADI, 2008). Entretanto, altas concentrações e longa exposição ao NaOCl diminuem a qualidade da ligação dentinária devido à proteólise, ou seja, na degradação da matriz dentinária, danificando a camada de colágeno da dentina (MARENDING et al., 2007).

A irrigação endodôntica em alta concentração de NaOCl expõe a dentina. Embora muitos estudos demonstrem aumento de micro infiltração e diminuição da força de ligação como consequência, o NaOCl provavelmente permanecerá o irrigante químico primário na odontologia endodôntica devido principalmente à sua alta atividade bactericida, capacidade de dissolver tecidos vitais, necróticos e matéria orgânica (MOHAMMADI, 2008; BELLI et al., 2001; NIKAIDO et al., 1999).

Embora existam irrigantes alternativos como, por exemplo, a Clorexidina a 2%, nenhum demonstrou um perfil de relação risco/benefício tão favorável quanto o do NaOCl (DUNAVANT et al., 2006; BUCK et al., 2001). Em vez de usar um irrigante alternativo ou uma combinação de irrigantes com propriedades menos favoráveis, há estudos focados na redução dos efeitos negativos do NaOCl enquanto ainda se beneficia de sua desinfecção inerente às propriedades (DE ROSE, KREJCI e BORTOLOTTI, 2005).


O SDI é uma técnica de vedação da dentina que pode ser aplicada num contexto de um dente com tratamento endodôntico. É um método amplamente documentado usado na restauração indireta (MAGNE et al., 2005; PASHLEY et al., 1992). Essa técnica reduz a microinfiltração, protege o complexo da câmara pulpar, permite um desenvolvimento de ligação dentinária livre de estresse e leva a uma melhor adaptação do subsequente material restaurador (MAGNE, SO e CASCIONE, 2007). O SDI possui maiores benefícios em contraste com a abordagem convencional, em que a irrigação é realizada antes do selamento da cavidade, referida como Selamento Endodôntico Retardado (SER). O protocolo da técnica de vedação SDI é feito através de um sistema autocondicionante para selar toda a câmara pulpar (dentina e esmalte). O *primer* e os agentes de ligação são aplicados e fotopolimerizados. Os pisos e as paredes internas das cavidades ficam cobertos por uma camada espessa de compósito de resina de alta viscosidade de cerca de 0,5 mm. O compósito é fotopolimerizado. A alta viscosidade é geralmente preferida para vedação, pois apresenta menor contração de polimerização do que o compósito com baixa viscosidade (EBERT et al., 2009).

A longevidade da restauração pode ser afetada pelo vazamento de fluidos orais ao longo do substrato dentário e capacidade de um adesivo manter a interface selada (DIETSCHI et al., 2002). A adaptação interna é avaliada em diferentes partes do tecido duro: esmalte e dentina. O SDI leva a uma maior adaptação na interface esmalte-resina e na interface dentina-resina em comparação com SER. SDI possui um impacto significativamente maior na interface dentina-resina do que na interface esmalte-resina. Isso provavelmente ocorre devido as diferenças na estrutura e composição entre dentina e esmalte. O esmalte é principalmente composto por minerais e não possui estrutura tubular como a dentina (MARSHALL JR et al., 1997).

Os efeitos do NaOCl são menos prejudiciais para compostos inorgânicos do que os compostos orgânicos. Ele danifica os componentes orgânicos da dentina e impede a formação de uma camada híbrida consistente (MARENDING et al., 2007). Além disso, se decompõe


em cloreto de sódio e oxigênio, que podem interferir na polimerização do selante de resina, levando a uma forte inibição na interação resina-dentina (SIM et al., 2001).

Imagem 2 – Micrografia SEM de Selamento Endodôntico Imediato mostrando margem contínua na interface esmalte-resina.




Fonte: De Rose, Krejci e Bortolotto (2015).

Imagem 3 – Micrografia de Selamento Endodôntico Imediato mostrando margem contínua na interface dentina-resina.




Fonte: De Rose, Krejci e Bortolotto (2015).

Imagem 4 – Micrografia SEM de Selamento Endodôntico Retardado mostrando lacuna interna na interface esmalte-resina.



Fonte: De Rose, Krejci e Bortolotto (2015).

Imagem 5 – Micrografia SEM de Selamento Endodôntico Retardado mostrando lacuna interna na interface dentina-resina.



Fonte: De Rose, Krejci e Bortolotto (2015).

A principal função do agente de cimentação é preencher a interface restauração-dente e evitar seu deslocamento durante a mastigação. Os cimentos convencionais, Fosfato de Zinco e Ionômero de Vidro, são utilizados há mais de um século como agentes cimentantes, principalmente em elementos posteriores, por não requerer estética. Além disso, apresentam técnica simplificada se comparado à técnica adesiva dos cimentos resinosos. Em contrapartida, os cimentos resinosos apresentam resultados mais estéticos e de alta resistência adesiva (SANTOS et al., 2009).

Os cimentos resinosos proporcionam maior resistência por apresentarem resiliência e capacidade de se deformar, sendo capazes de dissipar tensões (DIETSCHI et al., 2008). Quando associados a sistemas cerâmicos livres de metal, para tratamentos estéticos, têm mostrado excelente resultado e sucesso quando bem indicados (LAD et al., 2014). Dentre os cimentos resinosos podemos citar os quimioativados, duais (convencionais ou autoadesivos) e fotoativados. No caso dos cimentos resinosos autoadesivos, a interação com a estrutura dentária ocorre sem o auxílio de sistemas adesivos, enquanto os duais convencionais a interação com a estrutura dentária ocorre com auxílio de sistemas adesivo (DE SOUZA et al., 2015).

Os cimentos resinosos apresentam diversas vantagens quando comparados aos cimentos convencionais, como maior diminuição da sensibilidade pós-operatória, retenção, solubilidade mínima no ambiente oral, menor microinfiltração, biocompatibilidade aceitável, menor suscetibilidade à umidade, além de promover liberação de íons flúor de maneira comparável aos Cimentos de Ionômero de Vidro (LIMA, CARVALHO e CRAVO, 2010; GEMALMAZ e ERGIN, 2002).

Com relação à cimentação das *Endocrowns*, é indicada a realização com um cimento resinoso de presa dual, pois a espessura da peça cerâmica e a própria espessura dos tecidos dentais não permitem a passagem adequada da luz da polimerização (PORTO NETO et al., 1999). Dentre as vantagens de um cimento dual, destacam-se o controle do tempo de trabalho por parte do operador, maior grau de conversão dos monômeros em polímeros, que consequentemente melhora as propriedades físicas do cimento e menor estresse de contração comparados aos cimentos de fotoativação exclusivos. O cimento de presa dual deve ser fotopolimerizado pelo o uso de um fotopolimerizador de alta potência, que deve ser capaz de atingir iniciadores acionados por luz no assoalho da restauração (GÖHRING e PETERS, 2003).

## 5 DISCUSSÃO

A forma de restaurar um dente vital e um dente tratado endodonticamente diferem entre si, conforme afirmaram por Papa, Cain e Messer (1994). Dietschi et al. (2008) acrescentaram que as propriedades biomecânicas e integridade da estrutura do dente está provavelmente relacionada com a perda volumétrica dos tecidos duros, extensão da lesão cariada, fratura, preparo cavitário, além da cavidade de acesso antes da terapia endodôntica.

Silva e Santos (2018) apontaram que a preservação e a conservação da estrutura dental são fatores de extrema importância para a manutenção do equilíbrio biológico, mecânico, funcional e estético. O tratamento endodôntico viola o equilíbrio e o desempenho do dente a longo prazo. Estruturas como a largura do istmo e a profundidade da cavidade são determinantes para a rigidez e risco de fratura do dente. Por conta disso, Magne et al. (2016) descreveram que as técnicas adesivas sem o uso de retentores intrarradiculares expandiram as opções de restauração para o atendimento clínico, em decorrência da mínima invasão e simplificação das etapas clínicas.

Heydecke e Peters (2002) relataram que algumas restaurações requerem o uso de pino e núcleo para retenção da coroa devido à extensa perda de estrutura. Em contrapartida, Torbjörner e Fransson (2002) apontaram que a técnica tradicional de fundição de um pino e núcleo é mais demorada e envolve custos mais altos de laboratório e material. Carvalho (2017) e Roscoe (2013) corroboram com esse relato, afirmando que, além disso, essa técnica traz falhas reparáveis e irreparáveis, sendo elas, respectivamente: fratura adesiva, lascamento ou rachadura da estrutura dentária subjacente e fratura do dente e da raiz que exigem extração dentária. Dietschi et al. (2007) e Ferrari et al. (2017) mostraram que estruturas coronais importantes como dentina e esmalte devem ser preservadas na retirada do tecido cariado, pois auxiliam na sobrevivência do dente. O contorno da restauração final deve seguir a forma tridimensional da lesão individual a fim de preservar e conservar o máximo possível da estrutura dentária.

Naumann et al. (2018) e Juloski et al. (2012) afirmaram que todos os aspectos da restauração (coroa, interface adesiva, acúmulo e dente) formam um conjunto que imita as propriedades da junção dentina-esmalte. A conservação de uma férula de 1,5 a 2 mm provaram ser eficientes mesmo sem o uso de um pino, pois a retenção da coroa é garantida pela união ao núcleo retido pela férula.

Lander e Dietschi (2008) descreveram que restaurações indiretas podem ser classificadas principalmente como *Inlays*, que são totalmente intracoronárias; *Onlays*, que

recobrem uma ou mais cúspides; *overlays*, recobrem todas as cúspides; e *Endocrowns*, quando há uma grande destruição da porção coronária dos dentes. As *Endocrowns* diferenciam-se das *Onlays* pela sua extensão intracoronária, entende-se e preenche a câmara pulpar coronária.

Jung S., Ryu e Jung D. (2011) relataram que restaurações parciais, como as *Onlays* indiretas, têm sido sugeridas. Elas preservam mais estrutura dentária, enquanto fornecem cobertura cuspídea para proteger as cúspides enfraquecidas. Dietschi et al. (2007) acrescentam ainda que, com o aumento da cavidade após o acesso e perda das cristas marginais, a integridade estrutural diminui e a flexibilidade aumenta.

Bernharta et al. (2010) e Bindl e Mörmann (1999) concluíram que a *Endocrown* é uma abordagem restauradora conservadora e previsível clinicamente para molares. De acordo com relatórios clínicos a curto prazo a taxa de sobrevivência das *Endocrowns* foi de 90 a 95% em dentes posteriores. Os estudos de Silva e Santos (2018) vão de encontro a esses achados. Os autores explicaram ainda que, ao se desenvolver a técnica adesiva devidamente aplicada, a *Endocrown* constitui uma abordagem confiável para restaurar molares com ampla destruição coronal, mesmo na presença de extensa perda de tecido coronário ou fatores de risco oclusais, como bruxismo ou relações oclusais desfavoráveis.

Braga (2018), Chang et al. (2009) e Moscovich et al. (1998) afirmam que o preparo da *Endocrown* consiste numa margem circunferencial de 1 a 1,2 mm de profundidade e uma cavidade de retenção central dentro da câmara pulpar. Constrói-se a coroa e o núcleo como uma estrutura única sem suporte dos canais radiculares. A profundidade deve ser de pelo menos 3 mm e nenhuma perfuração na dentina deve ser realizada. São eliminadas retenções na câmara pulpar ou pode ser realizado preenchimento delas que, além de reforçar, preservam os tecidos saudáveis. As margens do preparo devem permanecer supragengivais, a fim de se obter uma cimentação adesiva de qualidade.

Göhring e Peters (2003) relataram que a restauração *Endocrown* adesiva requer técnicas de preparação específicas para satisfazer critérios de natureza biomecânica, tais como margem cervical circular e cavidade com retenção central ancorada no interior da câmara pulpar que carece de ancoragem intrarradicular, obtendo-se então retenção macromecânica das paredes pulpares e a microrretenção com o uso de cimentação adesiva. Com base nisso, vários autores – Borges Junior et al. (2013), Rocca, Rizcalla e Krejci (2013), Carlos et al. (2013) e Debastiani (2004) – concluíram que essa técnica é indicada para molares severamente comprometidos com canais radiculares calcificados ou raízes muito finas, comprimento de coroa clínica curta e espaço interoclusal insuficiente.

Em um estudo *in vivo* realizado por Bindl e Mörmann (1999), foram confeccionadas 19 restaurações em molares e pré-molares do tipo *Endocrown*, realizadas pelo sistema CEREC. Os estudiosos concluíram que a qualidade das *Endocrowns* foi satisfatória. Entretanto, Bindl, Richter e Mörmann (2005) avaliaram 208 coroas protéticas em cerâmicas feldspáticas desenvolvidas pelo sistema CAD/CAM em 136 pacientes em outro estudo clínico. Após análise, observaram diferenças de sucesso clínico das coroas protéticas clássicas e das restaurações *Endocrown* em pré-molares. A efetividade das coroas *Endocrown* não se mostrou eficaz para pré-molares. Assim, Chang et al. (2009) sugere que para esses elementos a indicação é a realização de restaurações com pinos intrarradiculares, já que a anatomia destes dentes confere uma maior dificuldade de adesão e, com a cúspide sendo mais alta, há uma maior força exercida, levando a um possível movimento de alavanca no elemento dental.

Sobre ser possível a realização da abordagem sem pinos como as *Endocrowns* devido a adesão ideal, também explicaram Magne et al. (2005) e Manuja, Nagpal e Pandit (2012). Tribst et al. (2018) mostrou que a dentina, em relação ao esmalte, possui um módulo de elasticidade inferior e exibe um padrão menos crítico de estresse devido a capacidade de dissipar cargas oclusais. A adesão à dentina é considerada mais fraca que ao esmalte e, ao restaurar o dente tratado endodonticamente, a maior parte da interface está na dentina. A estratégia comprovada para aumentar a resistência de união à dentina em restaurações indiretas é o uso da técnica de selamento imediato da dentina.

Segundo Magne e Douglas (1999), o selamento dentinário imediato consiste num modo de colagem de dentina e representa a melhor estratégia ao usar restaurações de colagem indireta. A técnica consiste na aplicação do agente adesivo dentinário imediatamente após o preparo da dentina, evitando sua contaminação com fluídos orais. Consequentemente, ocorrem diminuição do vazamento bacteriano, da sensibilidade pós-operatória e da formação de *gaps*; aumento da força de união; resistência mecânica da restauração de recobrimento; reforço da estrutura dentária, além de muitas vantagens práticas no que diz respeito a dentes com vitalidade pulpar. Nikaido et al. (2018) corroboram afirmando que a técnica veda a dentina por questões biológicas. Fedoce-Silva (2017) e Yousaf et al. (2014), por sua vez, sentem-se mais confortáveis em não realizar o condicionamento profundo da dentina e preferem os agentes autocondicionantes, explicando que gera menos erros e menos sensibilidade pós-operatória.

Magne et al. (2005) sustentaram que a adesão bem-sucedida da dentina é de extrema importância clínica para *Inlays*, *Onlays* e coroas de porcelana, pois a resistência final da restauração do dente é altamente dependente do adesivo. Avanços na aplicação de agente de

união dentinário sugerem que falhas podem ser evitadas. Em outro estudo, Magne e Nielsen (2009) mostraram que o acúmulo de adesivo no ombro de preparo pode ser um problema, necessitando-se aplicar o agente adesivo dentinário antes da realização das moldagens. A diluição do adesivo com ar não é uma solução eficiente para o problema de acúmulo de resina, pois os adesivos finos não polimerizam adequadamente, interferindo na polimerização do material de entrega. Magne et al. (2005) também salientam que a adesão ideal também deve ser alcançada na superfície das restaurações com o uso de técnicas de silanização para *Inlays* e *Onlays*. Dessa forma, princípios tradicionais de preparação podem ser omitidos, permitindo uma preparação dentária mais conservadora resultando na remoção de até 50% a menos da estrutura do dente.

Porto Neto et al. (1999) indicaram a cimentação das *Endocrowns* com cimento resinoso de presa dual, pois a espessura da peça cerâmica e a própria espessura dos tecidos dentais não permitem a passagem adequada da luz da polimerização. Göhring e Peters (2003) destacam as vantagens de um cimento dual – tempo de trabalho, maior grau de conversão dos monômeros em polímeros e menor estresse de contração comparado aos cimentos de fotoativação exclusivos.

Mohammadi (2008) e Marending et al. (2007) afirmaram que altas concentrações, exposições à longo prazo e permeabilidade de NaOCl repercutem na adesão da dentina e diminuição da eficácia do tratamento endodôntico e da restauração devido à proteólise, ou seja, na degradação da matriz dentinária. Marending et al. (2007) e Sim et al. (2001) explicaram que os efeitos do NaOCl danificam os componentes orgânicos da dentina e impedem a formação de uma camada híbrida consistente. Além disso, se decompõe em cloreto de sódio e oxigênio, que podem interferir na polimerização do selante de resina, levando a uma forte inibição na interação resina-dentina. Dietschi et al. (2002) complementaram que o vazamento de fluidos orais ao longo do substrato dentinário pode afetar o substrato dentário e a capacidade de um adesivo manter a interface. Assim, Magne, So e Cascione (2007) mostraram que o selamento dentinário imediato reduz microinfiltração, protege o complexo da câmara pulpar, permite um desenvolvimento de ligação dentinária livre de estresse e leva a uma melhor adaptação do subsequente material restaurador.

## 6 CONCLUSÃO

Com base na revisão de literatura pode-se concluir que os tratamentos reabilitadores através de restaurações indiretas como *Inlays*, *Onlays* e *Endocrowns* oferecem um grande benefício para molares com ampla destruição coronal. Com o avanço das técnicas adesivas tornou-se possível restaurar molares somente com coroas cimentadas usando micro e macro retenções. O uso de um cimento resinoso dual torna-se imprescindível para a colagem da peça ao preparo do dente.

O uso de um pino intrarradicular para a retenção de uma restauração coronal mostrou-se significativamente invasivo, salientando que o uso de um retentor enfraquece o dente estruturalmente. Não só também, entende-se que o tipo de falha em dentes com pinos intrarradiculares mostra-se catastrófico, podendo levar a quadros irreversíveis do elemento.

O Selamento Dentinário denota como uma técnica imprescindível para a restauração de dentes vitais e dentes tratados endodonticamente, pois em ambos o selamento evita a contaminação do substrato. Em dentes vitais impede a sensibilidade pós-operatória e a formação de *gaps*. Já em dentes com tratamento endodôntico, impede a interação com os agentes endodônticos e materiais restauradores.

A importância da preservação da estrutura dental ao remover tecido cariado mostrou-se importante para a sobrevida do elemento. Quanto mais tecido preserva-se, maior a taxa de vida do dente.

A *Endocrown* pode ser considerada como uma ótima alternativa para restauração de dentes posteriores despolpados. Comparado aos tradicionais métodos, possuem menor custo clínico, boa estética e performance biomecânica mastigatória.

## REFERÊNCIAS

- BARCELLOS, Ramiro Rocha. et al. Resistência à fratura de dentes tratados endodonticamente restaurados com pino intra-radicular: os efeitos do sistema de pino e da espessura dentinária. **Journal of Biomechanics**, v. 46, n. 15, p. 2572-2577, 2013.
- BELLEFLAMME, Marcia M. et al. No post-no core approach to restore severely damaged posterior teeth: An up to 10-year retrospective study of documented endocrown cases. **Journal of Dentistry**, v. 63, p. 1-7, 2017.
- BELLI, Sema. et al. Regional bond strengths of adhesive resins to pulp chamber dentin. **Journal of Endodontics**, v. 27, n. 8, p. 527-532, 2001.
- BERNHARTA, J. et al. Cerec® 3D Endocrowns—Two-year Clinical Examination of CAD/CAM Crowns for Restoring Endodontically Treated Molars Cerec® 3D-Endokronen—Untersuchung der klinischen Bewährung von CAD/CAM-Kronen. **International Journal of Computerized Dentistry**, v. 13, p. 141-154, 2010.
- BIACCHI, G. R.; BASTING, R. T. Comparison of fracture strength of endocrowns and glass fiber post-retained conventional crowns. **Operative Dentistry**, v. 37, n. 2, p. 130-136, 2012.
- BINDL, Andreas; MÖRMANN, Werner H. Clinical evaluation of adhesively placed Cerec endo-crowns after 2 years-preliminary results. **Journal of Adhesive Dentistry**, v. 1, n. 3, 1999.
- BINDL, A.; RICHTER, B.; MÖRMANN, W. H. Survival of ceramic computer-aided design/manufacturing crowns bonded to preparations with reduced macroretention geometry. **International Journal of Prosthodontics**, v. 18, n. 3, 2005.
- BORGES JUNIOR, Helder Fernando. et al. Endocrown: avaliação da resistência dos cimentos dentários. **Revista Odontológica de Araçatuba (Online)**, p. 23-26, 2013.
- BOWERS, David J. et al. Magnification's effect on endodontic fine motor skills. **Journal of Endodontics**, v. 36, n. 7, p. 1135-1138, 2010.
- BRAGA, Cristiane Mendes. Endocrown: uma alternativa para reabilitação de molares não vitais: revisão de literatura e relato de caso clínico. **Trabalho de Conclusão de Curso (Graduação) – Universidade de Brasília**, Faculdade de Ciências da Saúde, Departamento de Odontologia, 2018.
- BRIGAGÃO, Vinicius Carvalho. Influência do selamento dentinário imediato na resistência de união de cimentos resinosos autoadesivos e convencionais. **Tese (Doutorado) – Universidade de Taubaté**, Programa de Pós-Graduação em Odontologia, 2013.
- BROWET, Stephane; GERDOLLE, David. Precisão e segurança em odontologia restauradora: a sinergia do isolamento e da ampliação. **The International Journal of Esthetic Dentistry**, v. 12, n. 2, p. 172-185, 2017.
- BUCK, R. A. et al. Effectiveness of three endodontic irrigants at various tubular depths in human dentin. **Journal of endodontics**, v. 27, n. 3, p. 206-208, 2001.

- BUTZ, Frank. et al. Taxa de sobrevivência e resistência à fratura de incisivos superiores tratados endodonticamente com defeitos moderados restaurados com diferentes sistemas post-and-core: um estudo in vitro. **International Journal of Prosthodontics**, v. 14, n. 1, 2001.
- CAGIDIACO, M. C. et al. Dentin contamination protection after mechanical preparation for veneering. **American Journal of Dentistry**, v. 9, n. 2, p. 57-60, 1996.
- CARLOS, Roopak Bose. et al. Restoration of endodontically treated molars using all ceramic endocrowns. **Case Reports in Dentistry**, 2013.
- CARVALHO, Marco Aurélio de. Fatigue resistance and failure mode evaluation of postless ceramic crowns bonded to endodontically treated incisors without ferrule. 2017. 1 recurso online (95 p.). **Tese (doutorado) - Universidade Estadual de Campinas**, Faculdade de Odontologia de Piracicaba, Piracicaba, SP.
- CHANG, Chia-Yu. et al. Fracture resistance and failure modes of CEREC endo-crowns and conventional post and core-supported CEREC crowns. **Journal of Dental Sciences**, v. 4, n. 3, p. 110-117, 2009.
- CLAVIJO, Victor Grover Rene. et al. **Coronas Endocrown—una Opción para Dientes Posteriores Desvitalizados**, 2007.
- DA CUNHA, Leonardo Fernandes. et al. Lithium silicate endocrown fabricated with a CAD-CAM system: a functional and esthetic protocol. **The Journal of Prosthetic Dentistry**, v. 118, n. 2, p. 131-134, 2017.
- DE CARVALHO, Marco Aurélio. et al. Significado do selamento imediato da dentina e do reforço de revestimento de resina fluida para sistemas adesivos não preenchidos / levemente preenchidos. **Journal of Esthetic and Restorative Dentistry**, v. 33, n. 1, p. 88-98, 2021.
- DE ROSE, Luca; KREJCI, Ivo; BORTOLOTTI, Tissiana. Immediate endodontic access cavity sealing: fundamentals of a new restorative technique. **Odontology**, v. 103, n. 3, p. 280-285, 2015.
- DE SOUZA, Grace. et al. Correlation between clinical performance and degree of conversion of resin cements: a literature review. **Journal of Applied Oral Science**, v. 23, n. 4, p. 358-368, 2015.
- DEBASTIANI, Fabiana Surdi. **Restaurações diretas de resina composta em dentes posteriores**. 2004. **Tese de Doutorado**. Dissertação de Pós-Graduação, Universidade Federal de Santa Catarina, Florianópolis.
- DIETSCHI, Didier. et al. Considerações biomecânicas para a restauração de dentes tratados endodonticamente: uma revisão sistemática da literatura. Parte 1. Composição e alterações na micro e macroestrutura. **Quintessence International**, v. 39, n. 2, 2008.
- DIETSCHI, Didier. et al. Considerações biomecânicas para a restauração de dentes tratados endodonticamente: uma revisão sistemática da literatura, Parte 1. Composição e alterações na micro e macroestrutura. **Quintessence International**, v. 38, n. 9, 2007.

- DIETSCHI, Didier. et al. Marginal and internal adaptation of class II restorations after immediate or delayed composite placement. **Journal of Dentistry**, v. 30, n. 5-6, p. 259-269, 2002.
- DIETSCHI, Didier; HERZFELD, Deborah. Avaliação in vitro da adaptação interna e marginal de restaurações de resina composta Classe II após estresse térmico e oclusal. **Jornal Europeu de Ciências Orais**, v. 106, n. 6, 1033-1042, 1998.
- DOHERTY, R.; MAGNE, P. Pascal Magne: 'It should not be about aesthetics but tooth-conserving dentistry'. **Brazilian Dental Journal**, v. 213, n. 4, p. 189-191, 2012.
- DUNAVANT, Thomas R. et al. Comparative evaluation of endodontic irrigants against *Enterococcus faecalis* biofilms. **Journal of endodontics**, v. 32, n. 6, p. 527-531, 2006.
- EBERT, Johannes. et al. Clinical adhesive sealing of the pulp chamber following endodontic treatment: influence of thermomechanical loading on microleakage. **The Journal of Adhesive Dentistry**, v. 11, n. 4, p. 311-217, 2009.
- ERMIS, R. Banu. et al. Os adesivos universais se beneficiam de uma camada adesiva hidrofóbica extra quando fotopolimerizados de antemão. **The Journal of Adhesive Dentistry**, v. 21, n. 2, p. 179-188, 2019.
- EUROPEAN SOCIETY OF ENDODONTOLOGY. Quality guidelines for endodontic treatment: consensus report of the European Society of Endodontology. **International Endodontic Journal**, v. 39, n. 12, p. 921-930, 2006.
- FAGES, Michel; BENNASAR, Bertrand. O endocrown: um tipo diferente de reconstrução de cerâmica pura para molares. **Journal of the Canadian Dental Association**, v. 79, p. 140, 2013.
- FARIA, Adriana Cláudia Lapria. et al. Endodontically treated teeth: characteristics and considerations to restore them. **Journal of prosthodontic research**, v. 55, n. 2, p. 69-74, 2011.
- FEDOCE-SILVA, Aline Spagnol. Efetividade da união imediata e após 6-meses de armazenagem de adesivos universais aplicados como autocondicionantes sobre dentina. 2017. 1 recurso online (85 p.). **Tese (doutorado) - Universidade Estadual de Campinas**, Faculdade de Odontologia de Piracicaba, Piracicaba, SP.
- FERRARI, Marco. et al. Coroas únicas pós-retidas versus próteses dentárias fixas: um estudo clínico prospectivo de 7 anos. **Journal of Dental Research**, v. 96, n. 13, p. 1490-1497, 2017.
- FIGUEIREDO, F. E. D.; MARTINS-FILHO, P. R. S.; FARIA-E-SILVA, A. L. As restaurações pós-retidas de metal resultam em mais fraturas radiculares do que as restaurações pós-retidas de fibra? Uma revisão sistemática e meta-análise. **Journal of Endodontics**, v. 41, n. 3, pág. 309-316, 2015.
- FRIEDMAN, M. J. A 15-year review of porcelain veneer failure--a clinician's observations. **Compendium of Continuing Education in Dentistry**, v. 19, n. 6, 1998.
- GEMALMAZ, Deniz; ERGIN, Şule. Clinical evaluation of all-ceramic crowns. **The Journal of Prosthetic Dentistry**, v. 87, n. 2, p. 189-196, 2002.

GÖHRING, Till N.; PETERS, Ove A. Restoration of endodontically treated teeth without posts. **American Journal of Dentistry**, v. 16, n. 5, p. 313-317, 2003.

GRESNIGT, Marco MM. et al. Performance of ceramic laminate veneers with immediate dentine sealing: An 11 year prospective clinical trial. **Dental Materials**, v. 35, n. 7, p. 1042-1052, 2019.

GÜTH, J. F. et al. CAD/CAM polymer vs direct composite resin core buildups for endodontically treated molars without ferrule. **Operative Dentistry**, v. 41, n. 1, p. 53-63, 2016.

HEYDECKE, Guido; PETERS, Mathilde C. The restoration of endodontically treated, single-rooted teeth with cast or direct posts and cores: a systematic review. **The Journal of Prosthetic Dentistry**, v. 87, n. 4, p. 380-386, 2002.

IRMALENY, Zuleika. et al. Restauração endocrown no tratamento pós-endodôntico no primeiro molar inferior. **Jornal da Sociedade Internacional de Odontologia Preventiva e Comunitária**, v. 9, n. 3, p. 303, 2019.

JOHNSON, Glen H. et al. The effect of a resin-based sealer on crown retention for three types of cement. **The Journal of Prosthetic Dentistry**, v. 91, n. 5, p. 428-435, 2004.

JULOSKI, Jelena. et al. Efeito ferrolho: uma revisão da literatura. **Journal of Endodontics**, v. 38, n. 1, p. 11-19, 2012.

JUNG, S. H.; RYU, J. I.; JUNG, D. B. Association of total tooth loss with socio-behavioural health indicators in Korean elderly. **Journal of Oral Rehabilitation**, v. 38, n. 7, p. 517-524, 2011.

KREJCI, Ivo. et al. Marginal adaptation, retention and fracture resistance of adhesive composite restorations on devital teeth with and without posts. **Operative Dentistry**, v. 28, n. 2, p. 127-135, 2003.

LAD, Pritam P. et al. Practical clinical considerations of luting cements: A review. **Journal of International Oral Health**, v. 6, n. 1, p. 116, 2014.

LANDER, Erika; DIETSCHI, Didier. Endocrowns: a clinical report. **Quintessence International**, v. 39, n. 2, 2008.

LIMA, A. F.; CARVALHO, J. F. O.; CRAVO, F. L. Restaurações cerâmicas em dentes anteriores: simples realização?. **Revista Dental Press de Estética**, v. 7, n. 4, 2010.

LINN, Jack; MESSER, Harold H. Effect of restorative procedures on the strength of endodontically treated molars. **Journal of Endodontics**, v. 20, n. 10, p. 479-485, 1994.

MAGNE, P. et al. Composite resin core buildups with and without post for the restoration of endodontically treated molars without ferrule. **Operative Dentistry**, v. 41, n. 1, p. 64-75, 2016.

MAGNE, P. et al. Immediate dentin sealing improves bond strength of indirect restorations. **The Journal of prosthetic dentistry**, v. 94, n. 6, p. 511-519, 2005.

MAGNE, P.; BELSER, U. Immediate dentin bonding. Bonded porcelain restorations in the anterior dentition—a biomimetic approach. **Quintessence Publishing Co**, p. 270-273,358, 2002.

MAGNE, P.; DOUGLAS, W. H. Porcelain veneers: Dentin bonding optimization and biomimetic recovery of the crown. **International Journal of Prosthodontics**, v. 12, n. 2, 1999.

MAGNE, P.; NIELSEN, B. Interactions between impression materials and immediate dentin sealing. **The Journal of Prosthetic Dentistry**, v. 102, n. 5, p. 298-305, 2009.

MAGNE, P.; SO, W.; CASCIONE, D. Immediate dentin sealing supports delayed restoration placement. **The Journal of Prosthetic Dentistry**, v. 98, n. 3, p. 166-174, 2007.

MANUJA, N.; NAGPAL, R.; PANDIT, I. K. Dental adhesion: mechanism, techniques and durability. **Journal of Clinical Pediatric Dentistry**, v. 36, n. 3, p. 223-234, 2012.

MARENDING, M. et al. Effect of sodium hypochlorite on human root dentine—mechanical, chemical and structural evaluation. **International Endodontic Journal**, v. 40, n. 10, p. 786-793, 2007.

MARSHALL JR, Grayson W. et al. The dentin substrate: structure and properties related to bonding. **Journal of Dentistry**, v. 25, n. 6, p. 441-458, 1997.

MCCABE, J. F.; RUSBY, S. Dentine bonding--the effect of pre-curing the bonding resin. **British Dental Journal**, v. 176, n. 9, p. 333-336, 1994.

MEZZOMO, Elio. **Reabilitação oral para o clínico**. Santos, 1997.

MOHAMMADI, Zahed. Sodium hypochlorite in endodontics: an update review. **International Dental Journal**, v. 58, n. 6, p. 329-341, 2008.

MONDELLI, Jose. et al. Fracture strength of human teeth with cavity preparations. **Journal of Prosthetic Dentistry**, v. 43, n. 4, p. 419-422, 1980.

MOSCOVICH, H. et al. Effect of composite basing on the resistance to bulk fracture of industrial porcelain inlays. **Journal of Dentistry**, v. 26, n. 2, p. 183-189, 1998.

NAUMANN, Michael. et al. “Ferrule comes first. Post is second!” Fake news and alternative facts? A systematic review. **Journal of Endodontics**, v. 44, n. 2, p. 212-219, 2018.

NIKAIDO, T. et al. Concept and clinical application of the resin-coating technique for indirect restorations. **Dental Materials Journal**, p. 2017-253, 2018.

NIKAIDO, T. et al. Bond strengths to endodontically-treated teeth. **American Journal of Dentistry**, v. 12, n. 4, p. 177-180, 1999.

OPDAM, N. J. M.; FRANKENBERGER, R.; MAGNE, P. From ‘Direct versus indirect’toward an integrated restorative concept in the posterior dentition. **Operative Dentistry**, v. 41, n. S7, p. 27-34, 2016.

OZTURK, Nilgün; AYKENT, Filiz. Dentin bond strengths of two ceramic inlay systems after cementation with three different techniques and one bonding system. **The Journal of Prosthetic Dentistry**, v. 89, n. 3, p. 275-281, 2003.

PAPA, J.; CAIN, C.; MESSER, H. H. Moisture content of vital vs endodontically treated teeth. **Dental Traumatology**, v. 10, n. 2, p. 91-93, 1994.

PASHLEY, E. L. et al. Dentin permeability: Sealing the dentin in crown preparations. **Operative Dentistry**, v. 17, n. 1, p. 13-20, 1992.

PEUMANS, Marleen. et al. Clinical effectiveness of contemporary adhesives: a systematic review of current clinical trials. **Dental Materials**, v. 21, n. 9, p. 864-881, 2005.

PORTO NETO, Sizenando de Toledo. et al. Prótese adesiva anterior: utilização do sistema Targis-Vectris. **Jornal Brasileiro de Clínica e Estética em Odontologia**, p. 53-55, 1999.

QANUNGO, Anchal et al. Selamento imediato da dentina para restaurações adesivas indiretas. **Journal of Prosthetic Research**, v. 60, n. 4, p. 240-249, 2016.

RATNASABAPATHY, Y. et al. Blood pressure lowering interventions for preventing dementia in patients with cerebrovascular disease (Protocol). **Cochrane Database of Systematic Reviews**, n. 2, 2003.

REEH, E. S.; DOUGLAS, W. H.; MESSER, H. H. Stiffness of endodontically-treated teeth related to restoration technique. **Journal of Dental Research**, v. 68, n. 11, p. 1540-1544, 1989.

ROCCA, G.T. et al. A influência do reforço de FRCs na adaptação marginal de endocrowns de resina composta CAD / CAM após carregamento de fadiga simulado. **Odontologia**, v. 104, n. 2, p. 220-232, 2016.

ROCCA, G. T.; RIZCALLA, N.; KREJCI. Fiber-reinforced resin coating for endocrown preparations: a technical report. **Operative Dentistry**, v. 38, n. 3, p. 242-248, 2013.

ROSCOE, Marina Guimarães. Influência da perda óssea, tipo de retentor e presença de remanescente coronário no comportamento biomecânico de caninos superiores tratados endodonticamente. 2013. 100 f. **Dissertação (Mestrado em Ciências da Saúde) - Universidade Federal de Uberlândia**, Uberlândia, 2013.

SANTOS, Lydia de Brito. et al. Estudo comparativo in vivo entre o cimento de fosfato de zinco e o resinoso. **Odontologia Clínica-Científica**, p. 257-261, 2009.

SANTOS-DAROZ, Claudia Batitucci dos. et al. Bond strength of a resin cement to dentin using the resin coating technique. **Brazilian Oral Research**, v. 22, n. 3, p. 198-204, 2008.

SEDREZ-PORTO, Jose Augusto et al. New material perspective for endocrown restorations: effects on mechanical performance and fracture behavior. **Brazilian Oral Research**, v. 33, 2019.

SILVA, Alana Caroline Cruz da; SANTOS, Franciele Barbosa dos. Opções protéticas para dentes posteriores tratados endodonticamente: revisão de literatura. 2018. **Trabalho de**

**Conclusão de Curso (Graduação em Odontologia)** - Universidade Federal de Sergipe, Lagarto, 2018.

SILVA-SOUSA, Alice Corrêa. et al. Effect of restorative treatment with endocrown and ferrule on the mechanical behavior of anterior endodontically treated teeth: An in vitro analysis. **Journal of the Mechanical Behavior of Biomedical Materials**, v. 112, 2020.

SIM, T. P. C. et al. Effect of sodium hypochlorite on mechanical properties of dentine and tooth surface strain. **International Endodontic Journal**, v. 34, n. 2, p. 120-132, 2001.

STAVRIDAKIS, M. M.; KREJCI, I.; MAGNE, P. Immediate dentin sealing of onlay preparations: thickness of pre-cured Dentin Bonding Agent and effect of surface cleaning. **Operative Dentistry**, v. 30, n. 6, p. 747-757, 2005.

TAPETY, Celiane Mary Carneiro. et al. Aspectos relevantes na cimentação adesiva de restaurações indiretas sem metal. **Jornal Brasileiro de Clínica & Estética em Odontologia**, p. 185-190, 2004.

TORBJÖRNER, Annika; FRANSSON, Bo. A literature review on the prosthetic treatment of structurally compromised teeth. **International Journal of Prosthodontics**, v. 17, n. 3, 2004.

TRIBST, João Paulo Mendes. et al. Endocrown restorations: Influence of dental remnant and restorative material on stress distribution. **Dental Materials**, v. 34, n. 10, p. 1466-1473, 2018.

VAN DEN BREEMER, Carline RG. et al. Prospective clinical evaluation of 765 partial glass-ceramic posterior restorations luted using photo-polymerized resin composite in conjunction with immediate dentin sealing. **Clinical Oral Investigations**, v. 25, n. 3, p. 1463-1473, 2021.

VAN DEN BREEMER, Carline RG. et al. Efeito do selamento imediato da dentina na resistência à fratura de restaurações inlay de dissilicato de lítio e resina multifásica. **Jornal do Comportamento Mecânico de Materiais Biomédicos**, v. 72, p. 102-109, 2017.

VENEZIANI, Marco. Posterior indirect adhesive restorations: updated indications and the Morphology Driven Preparation Technique. **The International Journal of Esthetic Dentistry**, v. 12, n. 2, p. 204-30, 2017.

YOUSAF, Ajmal. et al. Postoperative sensitivity of self etch versus total etch adhesive. **Journal of the College of Physicians and Surgeons**, v. 24, n. 6, p. 383-386, 2014.

ZAVANELLI, Adriana Cristina. et al. Coroas Endocrown: uma revisão de literatura e relato de caso. **Archives of Health Investigation**, v. 6, n. 8, 2017.