



UNIVERSIDADE UNA DIVINÓPOLIS

CURSO DE ODONTOLOGIA

EMANUEL VITOR DA SILVEIRA NUNES

**ALTERAÇÕES SENSORIAIS NA FACE PÓS CIRURGIA ORTOGNÁTICA
MANDIBULAR: UMA REVISÃO DE LITERATURA**

DIVINÓPOLIS

2025

EMANUEL VITOR DA SILVEIRA NUNES

**ALTERAÇÕES SENSORIAIS NA FACE PÓS CIRURGIA ORTOGNÁTICA
MANDIBULAR: UMA REVISÃO DE LITERATURA**

Monografia apresentada a Universidade
UNA Divinópolis, para obtenção do
título de bacharel em Odontologia.

Orientador: Prof. Dr. Renato Assis
Machado

DIVINÓPOLIS
2025

Universidade Una Divinópolis

Folha de Aprovação

PARA:

Curso: Odontologia -

Título da Monografia: ALTERAÇÕES SENSORIAIS NA FACE PÓS CIRURGIA ORTOGNÁTICA MANDIBULAR: UMA REVISÃO DE LITERATURA.

Data da apresentação: 18 de junho de 2025.

Informamos que a monografia acima apontada foi apresentada por seu titular a Comissão examinadora abaixo nominada, e cumpriu todas as exigências feitas por aquela comissão, tendo sido aprovada e recebido a competente liberação sob a supervisão da docência da orientação.

Divinópolis, 18 de junho de 2025.

Prof. Dr. Renato Assis Machado

Membro

Prof. Dr.

Membro

Prof. Dr.

Membro

AGRADECIMENTOS

Agradeço, primeiramente a Deus por ter me sustentado e dado forças para que eu concluísse esse grande sonho.

Gostaria também de agradecer a minha noiva Júlia Silva por todo apoio e ajuda durante esse tempo, contribuindo para a minha formação. E aos meus pais e irmãos por terem me dado a base necessária, e compreendido minha ausência nesse período.

Por fim agradeço aos meus professores do curso de odontologia todo o conhecimento compartilhado nesses 5 anos.

RESUMO

A cirurgia ortognática é indicada em casos que apresentam deformações ou discrepâncias craniofaciais severas, que não podem ser tratadas com intervenções menos invasivas. Uma das técnicas utilizadas para corrigir estas maloclusões no arco inferior é osteotomia sagital do ramo mandibular (BSSO). Durante o processo, o nervo alveolar inferior pode ser lesionado, implicando em alterações sensoriais temporárias ou permanentes, como parestesia, hipoestesia ou dor. Objetivo foi investigar a BSSO e sua influência na duração, no grau e frequência destas alterações sensoriais. Foi realizada uma revisão atualizada da literatura, incluindo 3 artigos sobre BSSO e NAI, 13 sobre sua relação com alterações sensoriais e 3 livros dedicadas à cirurgia ortognática em si. Os artigos utilizados provêm da base de dados do PUBMED, e os artigos de suporte do Google Acadêmico. Foi considerado o liminar temporal entre 2020 a 2025. Como resultado obtivemos que as alterações sensoriais associadas à cirurgia ortognática mandibular são um evento adverso comum, e na sua maioria temporário. Em torno de 1 a 2 % dos pacientes experimentam parestesia permanente, na maioria dos casos proveniente da secção do nervo durante a cirurgia. A detecção precoce da lesão grave é difícil, devido à alta prevalência do tipo transitório. Métodos preventivos podem reduzir à incidência de lesões permanentes, os quais são associados ao planejamento correto e execução cuidadosa do procedimento. Em termos de tratamento, a literatura cita a laserterapia como a mais eficiente. Os resultados reforçam a necessidade de um bom preparo profissional do cirurgião-dentista e também, da orientação adequada do paciente sobre este efeito adverso da BSSO.

Palavras-chave: Cirurgia ortognática. Sensibilidade. Mandíbula.

ABSTRACT

Orthognathic surgery is indicated in cases with severe craniofacial deformities or discrepancies that cannot be treated with less invasive interventions. One of the techniques used to correct these malocclusions in the lower arch is sagittal mandibular ramus osteotomy (BSSO). During the procedure, the inferior alveolar nerve may be injured, resulting in temporary or permanent sensory alterations, such as anesthesia, hypoesthesia or pain. The objective was to investigate BSSO and its influence on the duration, degree and frequency of these sensory alterations. An updated literature review was performed, including 3 articles on BSSO and IAN, 13 on their relationship with sensory alterations and 3 books dedicated to orthognathic surgery itself, and the articles used come from the PUBMED database. Supporting articles from Google Scholar. The time period considered was between 2020 and 2025. As a result we obtained that the sensory changes associated with mandibular orthognathic surgery are a common and mostly temporary adverse event. Around 1 to 2% of patients experience permanent paresthesia, in most cases resulting from the section of the nerve during surgery. Early detection of serious injury is difficult due to the high prevalence of the transient type. Preventive methods can reduce the incidence of permanent injuries, which are associated with correct planning and careful execution of the procedure. In terms of treatment, the literature cites laser therapy as the most efficient. The results reinforce the need for good professional preparation of the dentist and also for adequate guidance of the patient about this adverse effect of BSSO.

Keywords: Orthognathic surgery. Sensitivity. mandible jaw.

DIVULGAÇÃO E TRANSFERÊNCIA DO CONHECIMENTO

As cirurgias ortognáticas são procedimentos invasivos, utilizados para melhorar a estética da face quando a mandíbula é muito retraída ou projetada para frente, ou quando a mandíbula é "torta". Seu objetivo é assim, ficar com um rosto mais harmônico. Para isso, o osso da mandíbula é cortado, e deslocado para frente ou para trás, sendo utilizadas diversas técnicas diferentes. É um procedimento bastante invasivo, que não envolve apenas o osso, mas também as estruturas ao redor, como tecidos que servem para dar sustentação ao dente, vasos e nervos. O nervo alveolar inferior é um dos mais propensos a ser afetado por lesões durante o procedimento. Quando isso ocorre, o paciente experimenta alterações sensoriais, que podem ser passageiras ou duradouras. Estas incluem ardência, formigamentos e sensação de choques, ou seja, alterações que prejudicam o bem-estar do paciente. Por isso, é importante escolher a técnica que menos afeta a qualidade de vida do paciente. O presente estudo procurou investigar a cirurgia ortognática, na qual a mandíbula é cortada nas extremidades de cada lado e reposicionada, e sua influência na duração, no grau e frequência destas alterações sensoriais.

LISTA DE ABREVIATURAS E SIGLAS

BSSO - Osteotomia sagital bilateral
NAI - Nervo alveolar inferior

SUMÁRIO

1 INTRODUÇÃO	9
2 JUSTIFICATIVA	11
3 MATERIAIS E MÉTODOS	12
4 REVISÃO DA LITERATURA	13
4.1 INDICAÇÃO DA CIRURGIA ORTOGNÁTICA	16
4.2 CIRURGIA ORTOGNÁTICA DA MANDÍBULA	17
4.3 NERVO ALVEOLAR INFERIOR	22
4.3.1 Considerações anatômicas	22
4.3.2 Principais etiologias de lesões do NAI	23
4.4 ALTERAÇÕES SENSORIAIS EM DECORRÊNCIA DA CIRURGIA ORTOGNÁTICA	24
5 DISCUSSÃO	26
6 CONSIDERAÇÕES FINAIS	28
REFERÊNCIAS	29

INTRODUÇÃO

As cirurgias ortognáticas buscam a melhorar discrepâncias de forma e tamanho dos arcos que não podem ser solucionadas por meio de intervenção ortodôntica convencional. A decisão de realizar a cirurgia se baseia principalmente na avaliação dos parâmetros cefalométricos, funcionais e estéticos (Andreucci et al., 2024).

O propósito deste tipo de intervenção é aprimorar a harmonia facial estética, melhorando assim a autoestima, e a funcionalidade (oclusão, mastigação, e fala) do paciente, melhorando a sua qualidade de vida (Keefe et al., 2022; Andreucci et al., 2024). Estas cirurgias consistem na secção da mandíbula ou maxila, e reposicionamento ósseo, podendo-se realizar avanço ou retração das bases ósseas, ou correção da simetria (Jędrzejewski et al., 2015; Tokuç et al., 2022).

Os principais métodos cirúrgicos consistem na Osteotomia sagital bilateral (BSSO), nas osteotomias do tipo Le Fort e genioplastias (Tokuç et al., 2022; Andreucci et al., 2024). Via de regra, a osteotomia é um procedimento bastante seguro que melhora a estética e a oclusão do paciente. Por outro lado, por tratar-se de uma intervenção bastante invasiva, complicações de caráter transitório ou permanente são quase inevitáveis, e podem em vez do ganho de qualidade de vida, resultar em prejuízos severos (Kim et al., 2011).

As alterações da sensibilidade, em especial a dor neuropática e a hipoestesia/anestesia são frequentemente relacionadas à cirurgia ortognática. Principalmente o terço inferior, especificamente os lábios inferiores e o queixo experimentam maiores índices de parestesia, de 27,3 e 55,7%, respectivamente (Kim et al., 2011).

A dor, neste caso é mais relacionada com a reação inflamatória imediata do pós-operatório e tende a regredir. Já a falta ou diminuição da sensibilidade pode ocorrer em 8% a 40% dos casos e afeta principalmente pacientes submetidos à BSSO, ou seja, na mandíbula. Esta parestesia se associa principalmente ao nervo alveolar inferior, que pode ter implicações na sensibilidade ao longo prazo, afetando o paciente por um período prolongado acima de 6 meses (Keefe et al., 2022).

Para que isto ocorra, não é preciso necessariamente que ocorra uma secção do nervo. O estudo de Degali et al. (2015) mostrou, que apesar de não ter ocorrido nenhuma interrupção do nervo, houve parestesia em algum grau em 90% dos casos.

Considerando o impacto destas intercorrências na qualidade de vida do paciente, foi objetivo da monografia, realizar uma revisão de literatura referente às principais alterações sensoriais após cirurgia ortognática. Em especial procurou-se abordar uma das principais técnicas cirúrgicas utilizadas, a BSSO, elencar as mais frequentes complicações que ocorrem nestas cirurgias, determinar o tipo e a região mais propensa a alterações de sensibilidade, e associar a alteração ao nervo facial correspondente. Além disso, buscou-se estimar a incidência e duração de alterações neurossensoriais após cirurgia ortognática na mandíbula.

2 JUSTIFICATIVA

A cirurgia ortognática é uma ferramenta eficaz para corrigir discrepâncias dentomaxilofaciais severas, que foi primeiramente proposta em 1920, sendo a Le Fort I a primeira mencionada, sua execução era realizada na maxila. Outra técnica cirúrgica, é a BSSO, remota de 1953, realizada na mandíbula. Porém, apesar das cirurgias ortognáticas serem procedimentos há quase um século em uso, complicações foram descritas pela primeira vez apenas em 1979. Nas 3 décadas em seguida, apenas mais 14 estudos, que abordaram as alterações sensoriais após cirurgia ortognática, foram publicadas (Jędrzejewski et al., 2015).

Assim, até a década passada, houve uma lacuna de conhecimento acerca das principais alterações neurossensoriais durante e após a cirurgia ortognática. Ademais, há poucos artigos atuais em língua portuguesa que se dedicam a esta temática. Por isso, a investigação do tema por meio de uma revisão atualizada torna-se importante, visto que as alterações neurossensoriais transitórias e permanentes constituem problema que afeta a qualidade de vida.

O cirurgião bucomaxilofacial deve conhecer as principais ocorrências neste sentido, para orientar o paciente e evitar um acometimento mais severo e/ou permanente.

3 MATERIAIS E MÉTODOS

A metodologia adotada para a elaboração do trabalho consistiu em uma revisão de literatura de caráter descritivo-qualitativo, com o intuito de analisar a relação entre a cirurgia ortognática e possíveis alterações sensoriais na região da face. Para isto, foi realizado um levantamento bibliográfico em diferentes bases de dados acadêmicos nacionais e internacionais, como Pubmed, Google Scholar e o portal da Biblioteca Virtual em Saúde (BVS). Na última foram acessadas e incluídas as bases de dados da Lilacs e BBO.

Foram aplicados para realização das buscas os seguintes filtros: trabalhos publicados entre 2020 a 2025, trabalhos completos, língua inglesa e portuguesa e apenas estudos de meta-análises, revisões sistemáticas e estudos clínicos.

Para direcionar a busca de modo mais preciso, foram utilizados descritores Mesh/palavras-chave relacionados ao tema: "cirurgia ortognática", "sensibilidade", "mandíbula". Os critérios de inclusão englobaram artigos completos, gratuitos e pertinentes. Foram considerados apenas estudos com pacientes adultos. Como critérios de exclusão foram considerados: materiais incompletos, como resumos, pagos ou aqueles sem relação com o tema proposto. Excluíram-se, também, artigos de revisão narrativa e estudos com pacientes pediátricos.

Para elaboração dos resultados e a discussão referente às alterações de sensibilidade após cirurgia ortognática, um total de 11 artigos foi levantado, dos quais 5 foram extraídos do Pubmed, 5 do Google scholar e 1 da BVS. Ainda, para embasar melhor a parte da revisão, foram ainda utilizados 3 livros da área de cirurgia ortognática/ortodontia, sendo eles: Proffit (2021), Gil e Claus (2009), Shahrokh Bagheri (2021) e 3 artigos científicos que se relacionavam com a descrição do NAI e à cirurgia ortognática da mandíbula.

A análise dos dados coletados foi realizada de forma lógica e crítica, buscando identificar lacunas de conhecimento, desafios enfrentados, avanços alcançados e possíveis soluções propostas na literatura especializada.

Primeiramente realizou-se uma breve abordagem das indicações e tipos de cirurgia ortognática. Em seguida, descreveu-se a localização do NAI, e as principais ocorrências que podem resultar na lesão do mesmo.

4 REVISÃO DA LITERATURA

Para responder ao objetivo do trabalho, foram levantados 11 artigos e 3 livros, conforme citado na metodologia. Para possibilitar uma breve visão panorâmica sobre o material eleito, a tabela 1 busca sintetizar os trabalhos utilizados, indicando o nome, ano de publicação e tipo de estudo. Ademais fornece ainda informações sobre o país de origem de cada pesquisa e seus principais resultados.

Tabela 1- Artigos selecionados para a elaboração da monografia.

Nome dos autores	Ano de publicação	Tipo de estudo	Pais	Resultados principais
Cordier, G., Sigaux, N., Giai, J., Ibrahim, B., Cresseaux, P.	2021	Estudo do tipo prospectivo de 1 ano, realizado com 113 pacientes submetidos a diferentes tipos de cirurgia ortognática mandibular.	França	Houve lesão do nervo alveolar inferior em 50% dos pacientes submetidos a BSSO com <i>Chin Wing</i> , enquanto quando utilizado somente o <i>chin wing</i> , a taxa caiu para 11%.
Dinu, C., Manea, A., Tomoiagă, D., Băciuț, M., Almășan, O., Mitre, A. O., Bran, S.	2022	Estudo do tipo prospectivo observacional que acompanhou, por 3 meses 13 pacientes submetidos a diferentes tipos de cirurgia ortognática mandibular.	Romênia	As principais complicações associadas ao pós-operatório imediato foram edema e dor, nas primeiras 48 a 72 horas após cirurgia. A capacidade de abertura da boca encontrou-se bastante diminuída nas primeiras 2 semanas, melhorando a partir de 1a. A complicação mais severa e persistente foi a hipostesia e anestesia da região inferior da face.

<p>Nascimento, C. R., de Queiroz Arlant, M. A., dos Santos, K. M., Olsson, B., Rebellato, N. L. B., da Costa, D. J., Scariot, R.</p>	<p>2022</p>	<p>Estudo prospectivo observacional com 30 pacientes submetidos à cirurgia ortognática (BSSO). Foram avaliados após 8 h (T1), 7 dias (T2), 14 dias (T3), 30 dias (T4), 60 dias (T5) e 90 dias (T6).</p>	<p>Brasil</p>	<p>As alterações percebidas nos lábios e queixo como dor, parestesia, edema e extensão da área afetada experimentaram uma melhora em T 1 e T 6. Alterações como sensação de queimação, equimoses, mordida dos lábios e dificuldade na higienização bucal foram menores após 90 dias.</p>
<p>Schlund, M., Grall, P., Ferri, J., Nicot, R.</p>	<p>2022</p>	<p>Estudo prospectivo, realizado com 72 pacientes os quais foram submetidos a BSSO associada ou não à Le Fort I</p>	<p>França</p>	<p>Hiponestesia do nervo alveolar inferior foi registrada logo no pós-operatório em 81,9% dos pacientes, diminuindo para 45,8% após 6 meses e chegando à 12,5% após 2 anos de intervenção.</p>
<p>Vyloppilli, S., Thangavelu, A., Vichattu, S. V., Kumar, N., Ahmad, F., Sayd, S.</p>	<p>2022</p>	<p>Estudo transversal incluindo 859 casos de cirurgia ortognática (BSSO) em pacientes com retrognatismo mandibular.</p>	<p>Índia</p>	<p>A incidência de déficit neurossensoriais após 6 meses foi de 15,1%. A gravidade e persistência dos distúrbios foi principalmente associada à transsecção e rafia do nervo, seguido de persistência de fragmentos ósseos na região próxima ao nervo alveolar.</p>

Hattori, Y, Murali, SP, Lo L J.	2023	Estudo de caso	Taiwan	O planejamento cuidadoso da separação da mandíbula e a visualização do NAI durante o procedimento são fatores chaves para evitar lesões do nervo alveolar inferior.
Keefe, S. H., Keefe, M. G., Hui, B., Pogrel, M. A.	2023	Estudo retrospectivo com 68 pacientes submetidos previamente a cirurgias ortognáticas dos tipos Le Fort I ou III, BSSO e genioplastia.	Estados Unidos	A perda ou alterações de sensibilidade (parestésias) foram as complicações mais frequentes. Paresthesia a partir da Segunda divisão do nervo trigêmeo foi associada à cirurgia do tipo Le Fort, enquanto a parestesia da 3ª bifurcação do nervo trigêmeo foi ligada às cirurgias do tipo BSSO. Em cerca de 28 % a parestesia foi por tempo mais prolongado.
Seifert, L. B., Langhans, C., Berdan, Y., Zorn, S., Klos, M., Landes, C., Sader, R.	2023	Estudo retrospectivo, analisando os prontuários de 291 pacientes, submetidos a dois diferentes tipos de cirurgia ortognática (BSSO ou HOO)	Alemanha	A BSSO apresentou maiores taxas de complicações, inclusive de alterações precoces de sensibilidade.
Kostares, E., Kostares, M., Kostare, G., Kantzanou, M.	2024	Meta-análise de 11 estudos com um total de 1882 pacientes submetidos à BSSO	Grécia	Alterações na sensibilidade da língua após BSSO tendem a ser raras, com prevalência de cerca 0,1%. Apesar

				de ser rara pode levar à prejuízos importantes para a QV do paciente.
Tokuç, B., Memiş, S., Ankarali, D. A., Hoşgör, H., & Coşkunes, F. M.	2024	Estudo prospectivo que analisou as principais complicações peri e pós operatórias em 112 pacientes submetidos à cirurgia ortognática	Turquia	O déficit neurossensorial foi a complicação mais prevalente no pós-operatório, sendo que afetou 25,9% dos pacientes.
Simonetti, T., Tomasi, L. A., Fritscher, G. G., Campos, M. M.	2025	Estudo prospectivo observacional com 20 pacientes Foram avaliadas alterações sensoriais e inflamatórias percebidas objetiva e subjetivamente durante o pós-operatório (diariamente durante a primeira semana e 30 dias após intervenção)	Brasil	O edema tende a melhorar nos primeiros 30 dias. A limitação significativa na abertura da boca nos dias 1, 7, e 30. A obstrução nasal tende a aumentar nos primeiros 3 dias, chegando a nível do pré-operatório após de 30 dias. A sensibilidade dos lábios inferiores e do queixo se mostrou diminuída, mesmo não apresentando recuperação total após 30 dias. Os sinais de dor foram proporcionais aos parâmetros inflamatórios encontrados.

Fonte: O autor, 2025.

4.1 INDICAÇÃO DA CIRURGIA ORTOGNÁTICA

Quando há deformidades faciais severas, pode ocorrer um comprometimento estético e da funcionalidade do complexo craniofacial, o que por sua vez diminui a

qualidade de vida das pessoas afetadas. Tais alterações podem ser causadas por diversas etiologias, como por exemplo problemas de natureza congênitas, sindrômicas ou traumáticas, mas pode ser também adquiridas. São as principais origens de desarmonias faciais, o prognatismo mandibular, o retrognatismo maxilar, e as assimetrias ósseas. Em escala menor, ainda podem ser mencionadas as fissuras labiopalatinas e síndromes craniofaciais (Valini, Pimentel, Machado, 2025).

As cirurgias ortognáticas se tornam úteis devido ao seu potencial de realizar uma gama de movimentos, em caráter tridimensional, não apenas possibilitando a protrusão ou retração das maxilas, como também giros. As principais cirurgias incluem a Le Fort para a maxila e a BSSO para a mandíbula. Essas técnicas podem ser utilizadas conforme necessidade, em conjunto ou isoladamente, e podem ser complementados por outros procedimentos como por exemplo a genioplastia (Gil; Claus, 2009; Proffit, 2021).

A mandíbula, quando retraída ou avançada demais, ou ainda quando há assimetrias, afeta esteticamente a harmonia da face. A cirurgia ortognática consiste em um método para solucionar este problema, e é indicado em pacientes adultos, principalmente nos que necessitam de avanços ou retrações de grande extensão (acima de 5mm), que não pode ser alcançada apenas com tratamento ortodôntico (Proffit, 2021).

4.2 CIRURGIA ORTOGNÁTICA DA MANDÍBULA

O objetivo da cirurgia de osteotomia mandibular é conferir mobilidade à mandíbula afim de possibilitar a correção de discrepâncias esqueléticas, sem porém, prejudicar as estruturas anatômicas adjacentes, em especial o NAI (Schlund et al., 2022).

A osteotomia mandibular do tipo subapical foi mencionada pela primeira vez por Hullihen em 1849, seguida por outras técnicas e modificações como a osteotomia do ramo promovida por Blair em 1961, osteotomia oblíqua do ramo realizada primeiramente por Limberg, osteotomia em C ou L invertido, além da osteotomia vertical do ramo. Todos esses tipos tinham como fator limitante, a necessidade de acesso via externa por meio de incisão na pele (Gil; Claus, 2009, Shahrokh Bagher, 2021).

Porém, o passo maior na cirurgia ortognática foi dada pela osteotomia sagital mandibular bilateral proposta por Traumer e Obgewesser em 1954 que adaptou a técnica proposta por Shuchardt em 1942. Esta técnica é a mais utilizada atualmente e possui várias modificações propostas inclusive pelo próprio Obegwesser em 1984, além de outros cirurgiões como Dalpont, Hunsuk e Eppker, entre outros (Nascimento et al., 2022, Schlund et al., 2022, Seifert et al., 2022).

Tal procedimento é realizado através de uma abordagem intraoral, em qual são realizadas incisões na mucosa por parte da vestibular da mandíbula com o objetivo de expor o ramo mandibular. Depois, são realizadas aberturas horizontais ou verticais do ramo, para separar-lo em dois segmentos (Fig. 1), proximal e distal.

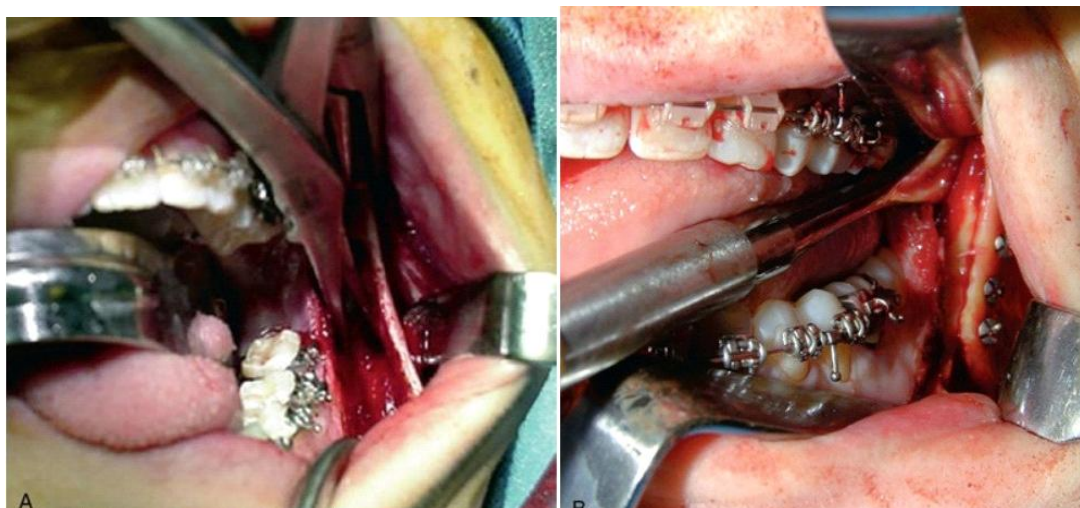

Figura 4- Ilustração da osteotomia convencional (BSSO) e fixação dos parafusos acima do canal onde percorre o IAN.

Fonte: Shahrokh Bagher, 2021.

O primeiro é reposicionado como previsto no planejamento do cirurgião, e depois fixado rigidamente por meio de placas ou parafusos de titânio (fig. 1 e 2) (Valim, Pimentel, Machado, 2025).

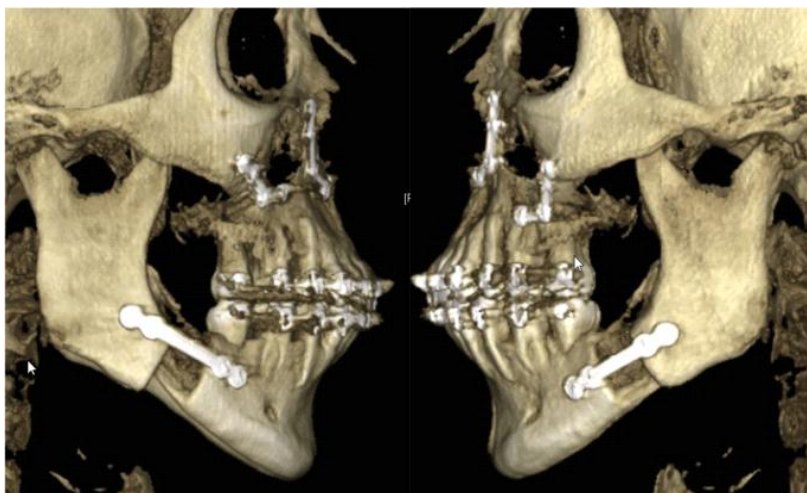


Figura 2- Avanço mandibular com BSSO e fixação rígida em exame radiográfico.

Fonte: Seifert et al., 2022.

Esta cirurgia pode ser utilizada tanto para avançar, quanto recuar a mandíbula. Na cirurgia de avanço corta-se a mandíbula e reposiciona ela para mais anterior. Já em relação ao recuo, a mandíbula é ostomizada e dela cortada um fragmento afim de encurtar o arco e alcançar uma projeção para trás, como ilustrado na figura 3.

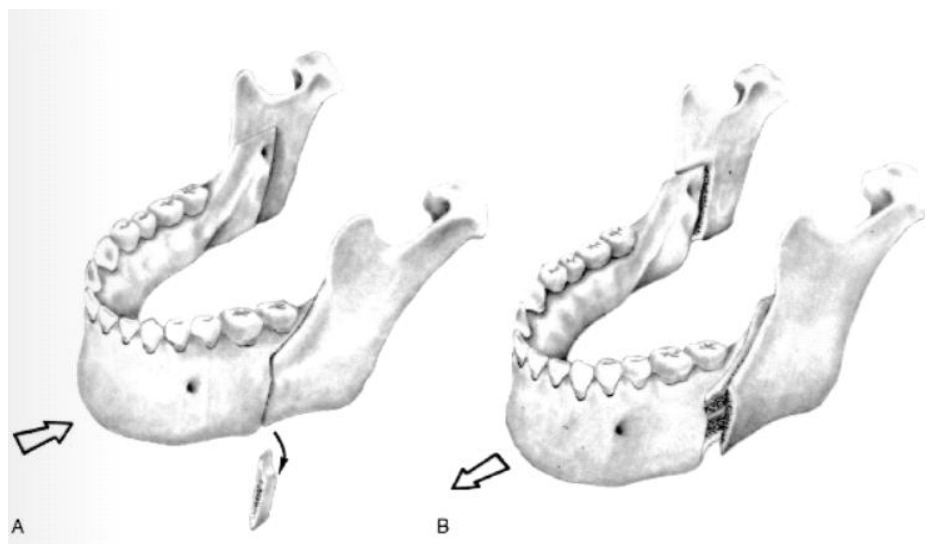


Figura 2- Descrição esquemática de recuo (a) e avanço (b) da mandíbula.

Fonte: Proffit, 2021.

Dalpont introduziu um corte vertical através do córtex. Já Hunsuk pleitou por uma osteotomia medial mais encurtada para posterior, visando uma porção menor e redução de trauma do tecido mole, além de benefícios na aparência do contorno

mandibular posterior, principalmente em recuos de maior magnitude. Hundshuck apresenta uma sua técnica que compreende o corte no córtex interno do ramo ascendente o qual termina imediatamente após a entrada do feixe neurovascular, ou seja, o forame mandibular. Nesta técnica, os músculos da mastigação não são desprendidos do segmento proximal (Proffit, 2021).

Entretanto, a mais empregada atualmente é a modificação proposta por Epker, em 1971, que recomenda um descolamento mínimo da musculatura do masseter, acompanhado por uma mais limitada dissecação medial, visando um melhor manejo do NAI e menos complicações pós-operatórias. A figura 4 ilustra as diferenças em termos de localização da osteotomia conforme técnica.

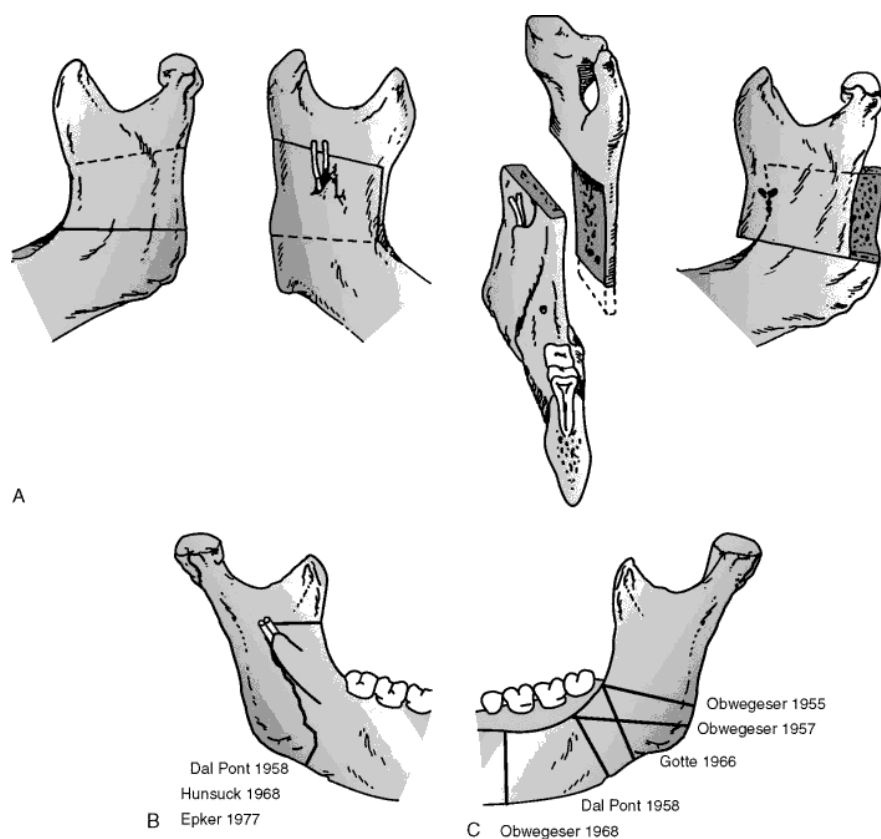


Figura 4- Ilustração dos principais tipos de BSSO.

Fonte: Pocket dentistry, 2021.

Como mostra a figura 4, a técnica de Obwegeser é executada com um corte no córtex externo que é finalizado no ângulo goníaco. Isso possibilita a rotação, porém, não uma grande quantidade de avanço. Já a técnica Dal Pont posiciona o corte no ramo horizontal mais à frente. Com essa técnica, ganhos de até 15 mm são possíveis (Gil; Claus, 2009).

Na cirurgia ortognática de avanço mandibular os principais dois métodos são a osteotomia sagital bilateral mandibular (BSSO ou OSBM) idealizada por Obwegeser, e a osteotomia mandibular com a aplicação de dispositivos de distração bilaterais, como descrita por Guerrero e colegas (Schlund et al., 2022).

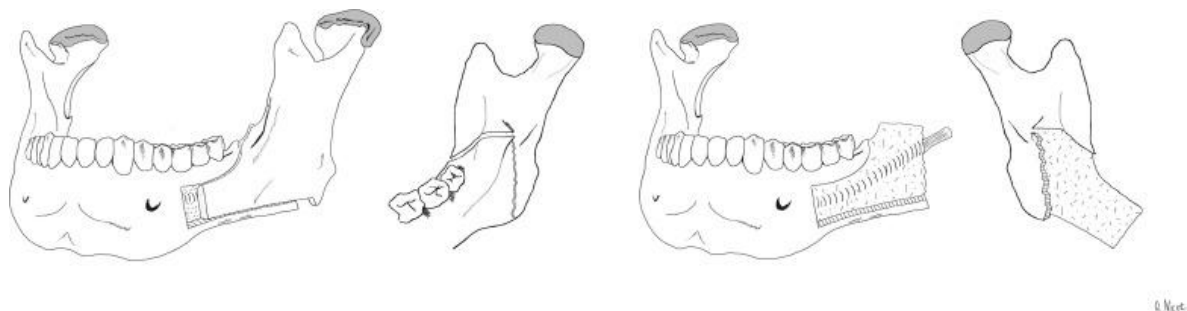


Figura 5- Técnica de Epker modificada, proposta por Schlund et al. (2022).

Fonte: Schlund et al., 2022.

Uma modificação da técnica de Epker (fig. 5 acima) foi apresentada por Schlund et al. (2022), em qual o corte do osso termina 3 a 4 mm acima do bordo do osso basal na bucal. Em seguida o corte é realizado até o ângulo gonial, preservando-se o limite basilar, onde se finaliza a secção bicortical. O seccionamento do osso é feito com ajuda de uma fresa redonda, seguida do splint manual por torção. Segundo os autores, essa adaptação tem a vantagem que durante a fixação, o NAI nunca é alcançado.

A osteotomia mandibular, seja sagital ou vertical, com uso de dispositivos de distração, é relacionada à indução de um menor trauma, além de não haver a necessidade de enxerto ósseo e menor risco de afetar o nervo alveolar inferior. Outra vantagem é que com a distração osteogênica pode se obter um avanço gradual, melhorando as propriedades elásticas dos tecidos envolvidos. Isso torna o procedimento mais previsível e pode reduzir a quantidade e frequência de recidivas (Proffit, 2021).

A cirurgia de distração osteogênica é relativamente recente, e é principalmente indicada para tratar deformidades maxilo e craniofaciais de origem esquelética. Ela consiste em cinco fases:

- Fase 1. **Cirurgia**: que consiste na secção dos tecidos duro e mole, seguida da instalação de dispositivo de distração.
- Fase 2. **Latência**: O tempo de cicatrização entre a cirurgia e a ativação do dispositivo.

- Fase 3. **Ativação:** em qual ocorre a separação gradual do tecido para aumentar o comprimento e a massa.
- Fase 4. **Consolidação:** espera-se a cura primária e a formação do calo ósseo.
- Fase 5. **Remodelagem:** Consiste na cura secundária tanto dos tecidos moles quanto da maturação do osso.

Outra proposta, porém, menos utilizada é o uso da técnica de osteotomia oblíqua de ângulo alto, em qual se realiza o corte mais alto no ramo mandibular. Trata-se de uma técnica antiga, mencionada primeiramente por Schlossmann em 1922, e publicada em 1924 por Perthes. Nesta técnica, a principal desvantagem era o maior tempo de cicatrização óssea, devido à menor aposição óssea.

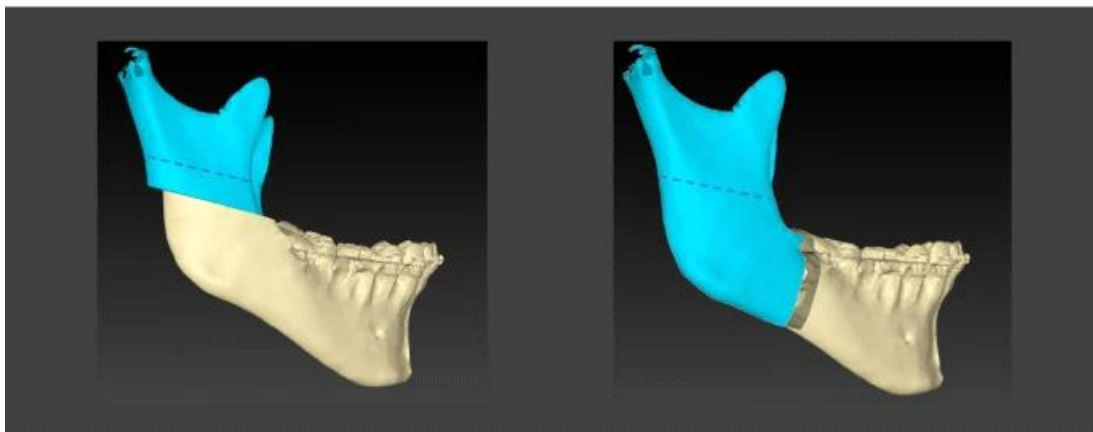


Figura 4- Osteotomia oblíqua de ângulo alto (esquerda) e BSSO (direita).

Fonte: Seifert et al., 2022.

Por isso, ela foi abandonada, mais devido aos avanços tecnológicos está sendo retomada. Na técnica, se inicia o corte no córtex lateral, a nível do forame alveolar, em ângulo de 45 graus em relação ao ramo ascendente da mandíbula (Seifert et al., 2022), conforme exposto na figura 4.

4.3 NERVO ALVEOLAR INFERIOR

4.3.1 Considerações anatômicas

O nervo alveolar inferior, é um nervo sensitivo, e é responsável pela inervação da polpa e periodonto de todos os dentes inferiores. Ele constitui a terceira divisão do nervo trigêmeo e tem um percurso bastante complexo.

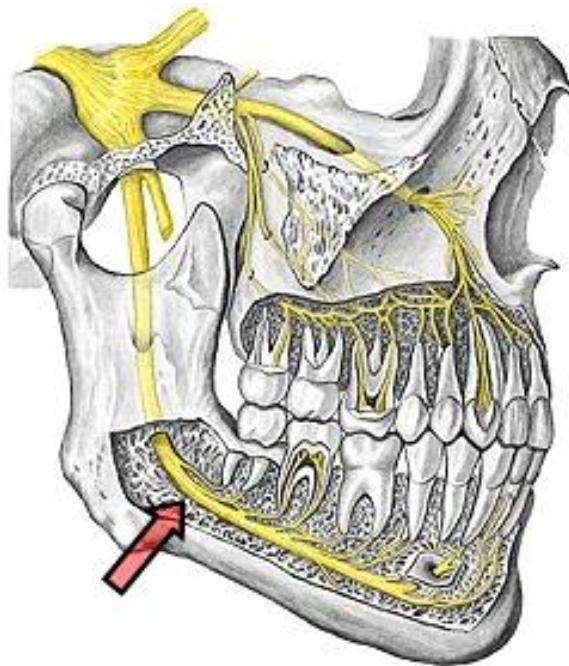


Figura 5- Localização anatômica do nervo alveolar inferior

Fonte: <https://anatomia.ict.unesp.br/trigemeo/mandibula> [HYPERLINK](https://anatomia.ict.unesp.br/trigemeo/mandibula_2n.htm)
["https://anatomia.ict.unesp.br/trigemeo/mandibula_2n.htm"](https://anatomia.ict.unesp.br/trigemeo/mandibula_2n.htm) [HYPERLINK](https://anatomia.ict.unesp.br/trigemeo/mandibula_2n.htm)
["https://anatomia.ict.unesp.br/trigemeo/mandibula_2n.htm"](https://anatomia.ict.unesp.br/trigemeo/mandibula_2n.htm) [n.htm](https://anatomia.ict.unesp.br/trigemeo/mandibula_2n.htm)

Ele emerge do tronco do nervo mandibular, sai da cavidade craniana via forame oval, entra na fossa infratemporal, onde se ramifica em troncos anterior e posterior. Este último se subdivide em três ramos sensitivos principais, ditos os nervos auriculotemporal, lingual e alveolar inferior, enquanto as fibras motoras se direcionam ao nervo milo-hióideo e à porção anterior do digástrico. O ramo posterior emerge no forame mandibular, sendo chamado a partir daí, nervo alveolar inferior. Ele se direciona a seguir para baixo e para frente, até se abrigar no canal mandibular, onde percorre junto aos vasos alveolares inferiores (Dos Santos et al., 2024).

4.3.2 Principais etiologias de lesões do NAI

Lesões do NAI são associadas à diversos procedimentos realizados no arco inferior. Em ordem decrescente são mais frequentes em exodontia do 3º molar, cirurgia ortognática/BSSO e procedimentos endodônticos. Durante essas intervenções podem ocorrer lesões por diversos motivos, que incluem falta de experiência do cirurgião-dentista, proximidade do terceiro molar em relação ao canal mandibular, aplicação de

força excessiva, aplicação equivocada da anestesia, transpasse do nervo durante a sutura ou preparo do canal, ou edemas temporários (Keefe et al., 2023).

No caso da BSSO, as principais causas residem na tração excessiva durante o afastamento ou da manipulação do fragmento distal. Além disso, a inserção incorreta dos cortes, ou posicionamento e fixação equivocada das placas/parafusos (McLeod, Bowe, 2016).

4.4 ALTERAÇÕES SENSORIAIS EM DECORRÊNCIA DA CIRURGIA ORTOGNÁTICA

Como comum em procedimentos cirúrgicos, sempre podem ocorrer complicações. Na cirurgia ortognática, as principais incluem split mal-sucedido, infecções e deslocamento inadequado da cabeça da mandíbula. Mas sobretudo, as mudanças neurossensoriais são as mais frequentes e se expressam por diversas formas, incluindo formigamentos, choque, e sensação de queimação. Estas alterações podem ser distinguidas em parestesia e disestesia, sendo que tais podem ser transitórias ou permanentes. Os principais sintomas relatados pelos pacientes afetados incluem problemas de gustação, morder a língua ou os lábios, ou ainda dificuldade na fonação e alimentação (Nascimento et al., 2022).

A parestesia pós-cirúrgica é um dos efeitos colaterais que mais impacta na qualidade de vida do paciente, como aponta também o estudo de Dinu et al. (2022). Nele foram acompanhados os pacientes após intervenção e foram registrados os principais eventos como edema, abertura da boca e alterações da sensibilidade. Constatou-se que em relação ao edema, houve uma melhora nas primeiras 3 semanas, sendo que após 3 meses havia somente 20% de intensidade do edema inicial. Já as alterações da sensibilidade persistiram ao longo do estudo, constituindo uma das queixas principais ao longo prazo.

Uma avaliação dos padrões sensoriais e inflamatórios em 20 pacientes submetidos à cirurgia ortognática acompanhou diariamente o pós-operatório na primeira semana, e após 30 dias, a fim de detectar as principais alterações e complicações. Os resultados evidenciaram que o edema transgrediu após a primeira semana, assim como a dor. Outras alterações sensoriais, principalmente na região do lábio inferior e no queixo parecem permanecer mesmo após de 30 dias (Simonetto et al., 2024).

Nascimento et al. (2022), realizou um estudo incluindo 30 pacientes, com média de 30 anos de idade, sendo 40% do sexo masculino e 60% feminino, e 60% submetidos à cirurgia bimaxilar enquanto em 40 % foi realizada somente a cirurgia na mandíbula. A prevalência de alterações de sensibilidade no arco inferior foi maior que incidentes no arco superior, o que indica que a BSSO possui um maior risco de disestesias que a Le Fort1.

Neste sentido, o estudo de Keefe et al. (2023), se refere à parestesia na BSSO também como complicação mais prevalente, sendo mais frequentemente observada em cirurgias de recuo quando comparado com as cirurgias de avanço mandibular (44% x 71%, respectivamente). Como no caso anterior, também observaram uma maior taxa de parestesia no arco mandibular.

Seifert et al. (2022), por sua vez, comparou a BSSO com outra técnica que realiza a secção do osso mandibular em uma altura mais alta do ramo ascendente. Em termos de alterações de sensibilidade, o autor se refere à uma maior incidência no grupo BSSO. Enquanto a BSSO apresentava parestesia ou hipoestesia precoce em 84,4% dos casos, a técnica alternativa só apresentou este sintoma em 1,4% dos casos.

Em outro estudo transversal indiano, realizado por Vyloppilli et al. (2022), foi constatada uma alteração da sensibilidade nas regiões inervadas pelo NAI, em 15,1% após 6 meses, sendo que em 26 casos, houve uma necessidade de neurorafia do nervo devido à transecção do mesmo durante a cirurgia, o que provavelmente foi relacionado a danos duradouros.

Por outro lado, Tokuç et al. (2024) consideram a ruptura ou secção do NAI como um evento relativamente raro, sendo que nos 112 casos acompanhados por ele, a ruptura e rafia foi observada apenas em 1 caso, perfazendo um percentual de 0,9%. Por outro lado, alterações neurosensoriais foram observadas em 29,9% dos casos.

Já outro nervo mandibular, o nervo lingual, parece ser afetado pela BSSO em poucas ocasiões, tendo uma baixa incidência de 0,1 a 0,7%, como afirma uma revisão sistemática que incluiu um total de 1882 pacientes (Kostares et al., 2024).

O risco de danos do NAI pode ser ainda potencializado, quando se associa a BSSO a outro procedimento como genioplastia, como demonstrou o estudo de Cordier et al. (2021). Na sua pesquisa, ele evidenciou principalmente a técnica *chin wing* como fator de risco aumentado, enquanto a *mini wing* parece ser menos prejudicial.

5 DISCUSSÃO

A BSSO ainda é uma das técnicas cirúrgicas mais populares para correção de discrepâncias esqueléticas entre os arcos, principalmente quando é exigida um recuo ou avanço mais amplo. A cirurgia tem como vantagem principal, a possibilidade de movimentar a mandíbula nas três dimensões. Além disso, a estabilização da cirurgia pode ser realizada de modo mais fácil (Gil; Claus, 2009, Proffit, 2021; Seifert et al., 2023, Tokuç et al., 2024).

Apesar destas vantagens, a parestesia é uma das complicações mais prevalentes e por outro lado, mais inconvenientes que ocorre em consequência do procedimento cirúrgico (Seifert et al., 2023; Keefe et al., 2023). Ela é associada principalmente o nervo alveolar inferior que sofre danos por eventos como compressão, estiragem, perfuração ou secção (Mc Leod, Bowe, 2016; Schlund et al., 2022; Keefe et al., 2023), enquanto o nervo lingual é raramente afetado (Kostares et al., 2024). A literatura a considera como praticamente inevitável, sendo que ela se manifesta na maioria dos casos em algum grau durante o pós-operatório (Nascimento et al., 2022; Simonetti et al., 2024).

Neste sentido, a literatura aponta que as alterações neurosensoriais após cirurgia ortognática mandibular podem ser classificadas como imediatas e tardias. A imediata não é considerada como uma complicação, visto que em até 85% dos pacientes, há algum grau de parestesia no pós-operatório. Esta tende a melhorar gradativamente ao longo do período de recuperação, sendo que a maioria apresenta uma melhora significativa após 9 a 12 meses (Sharok Bagheri, 2021; Proffit, 2021). Esta tendência foi constatada também nos estudos de Keefe et al. (2023), Cordier et al. (2021), Do Nascimento et al. (2022) e Seifert et al. (2023)

Enquanto isso, pode haver alterações permanentes em cerca de 10% dos casos. Como parâmetro para caracterizar esta complicação tardia em osteotomias sagitais mandibulares bilaterais, usa-se a permanência da parestesia sem melhora por um período acima de 12 meses. A literatura associa esta complicação à transecção intraoperatória do nervo alveolar inferior, lesão do NAI quando transfixado pelo parafuso de sustentação e a invasão neurovascular por segmentos ósseos (Mc Leod; Bowe, 2016, Vylloppilli et al., 2022, Schlund et al., 2022, Keefe et al., 2023).

Entretanto, a secção do nervo não pode ser considerada a única explicação, pois nos trabalhos analisados, a ruptura e rafia era considerada um evento raro (Tokuç et al., 2024)

As alterações sensoriais e sua duração depende de diversos fatores. Assim, há um maior risco em pacientes idosos (até 80% maior), aqueles que realizam uma genioplastia associada, uso de cinzel na hora do split, manipulação excessiva do NAI durante o procedimento, além de presença de fragmentos desprendidos e placas e parafusos de fixação posicionados inadequadamente. Além disso, deve-se lembrar que organelas sensoriais como corpúsculos de Pacini e de Meisner podem levar até 2 anos para se regenerar (Schlund et al., 2022).

Visto que a parestesia transitória do nervo alveolar é muito comum, o diagnóstico de lesão de nervo permanente se torna difícil. Já que há uma recuperação espontânea na grande maioria dos pacientes, há uma tendência dos cirurgiões não observarem a hipostesia/anestesia pós-operatória por tempo prolongado. Isso aumenta a chance de déficits neurossensoriais permanentes que poderia ser atenuada se tivesse sido realizada uma reparação imediata do nervo (Gil; Claus, 2009; Proffit, 2021).

Medidas para reduzir o risco de induzir lesões graves consistem na determinação da localização exata do canal onde percorre o nervo. Isso deve ser realizado com análise de imagens pré-operatórias adequada. Outra medida consiste na proteção do NAI, na altura da superfície medial do ramo mandibular (Proffit, 2021).

Ainda, segundo Proffit (2021), é indicado promover um corte de osteotomia vertical anterior exatamente através do osso cortical vestibular. Devem ser utilizados, para isto, afastadores de borda anterior e superior antes que seja começada a partição dos segmentos proximal e distal. Isso tem o objetivo de permitir uma visualização direta do NAI. Ademais, partes osseas com forma irregular devem ser removidos da superfície medial do segmento mandibular proximal, para evitar que estes possam acidentalmente entrar em contato com NAI durante a fixação dos segmentos osteotomizados, causando pressão ou lesão no nervo.

Outras medidas incluem ainda o uso de enxerto ósseo autógeno ou heterogêneo entre os segmentos distal e proximal acima do canal do nervo, antes de realizar a junção dos segmentos a fim de realizar a fixação interna. Por último, devem ser usados parafusos bicorticais apenas ao longo da borda superior da mandíbula, pois assim se evita uma compressão excessiva do NAI. Já quando se cogita o uso de parafusos

monocorticais, estes não devem possuir um comprimento acima de 5 mm, para não invadir o canal alveolar inferior (Hattori; Murali, 2023).

Ainda, técnicas modificadas, como a apresentada por Schlund et al. (2022) podem ajudar em diminuir os índices de lesão do NAI, prevenindo assim, alterações sensoriais persistentes, pois preservam a borda inferior da mandíbula, mantendo o NAI no fragmento língua para diminuir a hipostesia pós-operatória.

Isso vale também para a proposta de Seifert et al. (2023), segundo qual a técnica de Osteotomia oblíqua de ângulo alto se mostra mais segura que a BSSO tradicional, implicando em menor frequência de complicações de má partição e lesões do nervo alveolar.

6 CONSIDERAÇÕES FINAIS

A partir da presente revisão de literatura, observou-se que a osteotomia sagital bilateral da mandíbula (BSSO) é uma técnica amplamente utilizada na correção de discrepâncias esqueléticas mandibulares, por permitir ampla movimentação e boa previsibilidade dos resultados. Contudo, apesar de sua eficácia funcional e estética, a BSSO apresenta risco significativo de alterações neurossensoriais, sendo a parestesia transitória uma complicação quase inevitável no pós-operatório imediato.

As alterações sensoriais, sobretudo na região inervada pelo nervo alveolar inferior, têm impacto direto na qualidade de vida dos pacientes. Estudos apontam que, embora a maioria dos casos apresente regressão espontânea dos sintomas ao longo de 6 a 12 meses, uma parcela dos indivíduos pode desenvolver sequelas permanentes. Tais complicações, apesar de menos frequentes, estão frequentemente associadas a falhas na execução cirúrgica ou ao manejo inadequado do nervo durante a intervenção.

A literatura analisada reforça a importância de um planejamento cirúrgico criterioso, associado à seleção adequada da técnica operatória e ao uso de modificações que visem minimizar o trauma ao nervo alveolar inferior. Estratégias como a visualização intraoperatória do NAI, posicionamento correto de parafusos e uso de enxertos interposicionais mostram-se eficazes na redução das taxas de lesões permanentes. Além disso, a aplicação de terapias adjuvantes, como a laserterapia, pode auxiliar na recuperação neurossensorial.

Dessa forma, este trabalho evidencia a necessidade de preparo técnico e conhecimento anatômico detalhado por parte do cirurgião-dentista, bem como da orientação prévia e realista ao paciente sobre os riscos sensoriais envolvidos. A contínua atualização científica e a adoção de abordagens minimamente invasivas podem representar o caminho para intervenções mais seguras, com menores índices de complicações e melhores resultados a longo prazo.

REFERÊNCIAS

Cordier G, Sigaux N, Giai J, Ibrahim B, Cresseaux P. Assessing the incidence of nerve injuries according to different mandibular osteotomies including Wing osteotomies. *J Stomatol Oral Maxillofac Surg.* 2021 Nov;122(5):472-6. doi: 10.1016/j.jormas.2020.09.006. Epub 2020 Sep 23. PMID: 32977040.

Dinu C, Manea A, Tomoiagă D, Băciuț M, Almășan O, Mitre AO, Barbur I, Hedeșiu M, Armencea G, Opreș H, Stoia S, Tamaș T, Băciuț G, Onișor F, Bran S. Recovery following Orthognathic Surgery Procedures-A Pilot Study. *Int J Environ Res Public Health.* 2022 Nov. 30;19(23):16028. doi: 10.3390/ijerph192316028. PMID: 36498101; PMCID: PMC9737144.

Dos Santos KKS, Rêgo AB, Ferreira Filho MJS, Da Fonseca TS. Variações anatômicas do nervo alveolar inferior. *Braz J Health Ver.* 2024 out-nov;7(9): e74694-e74694. DOI:10.34119/bjhrv7n9-156.

Gil JN, Claus JDP. *Estética Facial - A Cirurgia Ortognática - Passo a Passo para Ortodontistas e Cirurgiões.* Guanabara Koogan; 1ª edição (18 agosto 2009), 328p. ISBN-13: 978-8572887960.

Giroto AC, De Oliveira Marson GB. Protocolos de fotobiomodulação no tratamento de alterações neurossensoriais decorrentes de cirurgia ortognática: revisão da literatura. *Braz J Implant Health Sci.* 2023; 5(5): 2185-2198.

Hattori, Y, Murali, SP, Lo, L. J. Avoiding Inferior Alveolar Nerve Injury During Sagittal Split Ramus Osteotomy. *J Craniofacial Surg.* 2023 Oct; 34(7): e706-e708. Doi: DOI: 10.1097/SCS.00000000000009688.

Keefe SH, Keefe MG, Hui B, Pogrel MA. Patient motivation and satisfaction from orthognathic surgery-a case series. *Oral Surg Oral Med Oral Pathol Oral Radiol.* 2023 Feb;135(2):e15-e24. doi: 10.1016/j.oooo.2022.06.016. Epub 2022 Jul 8. PMID: 36058835.

Kostares E, Kostares M, Kostare G, Kantzanou M. Prevalence of lingual sensory impairment following bilateral sagittal split osteotomy: a systematic review and meta-analysis. *Oral Maxillofac Surg.* 2024 Sep;28(3):1055-1062. doi: 10.1007/s10006-024-01247-w. Epub 2024 Apr 16. PMID: 38622272; PMCID: PMC11330379.

McLeod NMH, Bowe DC. Nerve injury associated with orthognathic surgery. Part 2: inferior alveolar nerve. *Br J Oral Maxillofac Surg* (2016), <http://dx.doi.org/HYPERLINK> "http://dx.doi.org/10.1016/j.bjoms.2016.01.027"10.1016 [HYPERLINK](http://dx.doi.org/HYPERLINK) "http://dx.doi.org/10.1016/j.bjoms.2016.01.027"/j.bjoms. [HYPERLINK](http://dx.doi.org/HYPERLINK) "http://dx.doi.org/10.1016/j.bjoms.2016.01.027"2016.01.027

Nascimento CR, de Queiroz Arlant MA, Miranda dos Santos K, Olsson B, Barbosa Rebellato NL, João da Costa D, Scariot R. Subjective analysis of sensitivity perception in patients submitted to orthognathic surgery. *RSBO: Rev Sul-Bras Odont.* 2022 jun;19(1): 4–9. <https://doi.org/10.21726/rsbo.v19i1.1752> HYPERLINK
["https://doi.org/10.21726/rsbo.v19i1.1752"](https://doi.org/10.21726/rsbo.v19i1.1752) HYPERLINK
["https://doi.org/10.21726/rsbo.v19i1.1752"/rsbo.v19i1.1752"](https://doi.org/10.21726/rsbo.v19i1.1752) HYPERLINK
["https://doi.org/10.21726/rsbo.v19i1.1752"](https://doi.org/10.21726/rsbo.v19i1.1752) HYPERLINK
["https://doi.org/10.21726/rsbo.v19i1.1752"](https://doi.org/10.21726/rsbo.v19i1.1752) HYPERLINK
["https://doi.org/10.21726/rsbo.v19i1.1752"](https://doi.org/10.21726/rsbo.v19i1.1752) HYPERLINK

Proffit, WR. *Ortodontia contemporânea*, GEN Guanabara Koogan; 5a ed. 2021.784p. ISBN 13- 978-8595157583.

Schlund M, Grall P, Ferri J, Nicot R. Effect of modified bilateral sagittal split osteotomy on inferior alveolar nerve neurosensory disturbance. *Br J Oral Maxillofac Surg.* 2022 Oct;60(8):1086-1091. doi: 10.1016/j.bjoms.2022.04.001. Epub 2022 Apr 13. PMID: 35606209.

Seifert LB, Langhans C, Berdan Y, Zorn S, Klos M, Landes C, Sader R. Comparison of two surgical techniques (HOO vs. BSSO) for mandibular osteotomies in orthognathic surgery-a 10-year retrospective study. *Oral Maxillofac Surg.* 2023 Jun;27(2):341-351. doi: 10.1007/s10006-022-01073-y. Epub 2022 May 20. PMID: 35595944; PMCID: PMC10234906.

Simonetti T, Tomasi LA, Fritscher GG, Campos MM. Screening of Sensorial and Inflammatory Changes in Patients Submitted to Orthognathic Surgery. *J Oral Rehabil.* 2025 Apr;52(4):420-433. doi: 10.1111/joor.13871. Epub 2024 Oct 3. PMID: 39363432.

Shahrokh Bagheri C. *Revisão clínica de cirurgia bucomaxilofacial*. GEN Guanabara Koogan; Rio de Janeiro. 2021. 2ª ed. 576 p. ISBN 8535281738.

Tokuç B, Memiş S, Ankarali DA, Hoşgör H, Coşkunes FM. Evaluation of the intraoperative and postoperative complications of orthognathic surgery. *Cur Res in Dent Sci.* 2024; 34(2): 122-7. <https://doi.org/10.5281/zenodo.11056756> HYPERLINK
["https://doi.org/10.5281/zenodo.11056756"](https://doi.org/10.5281/zenodo.11056756) HYPERLINK
["https://doi.org/10.5281/zenodo.11056756"/zenodo.11056756"](https://doi.org/10.5281/zenodo.11056756) HYPERLINK
["https://doi.org/10.5281/zenodo.11056756"](https://doi.org/10.5281/zenodo.11056756) HYPERLINK

Valim OQCM, Pimentel RM, Machado GC. O papel da cirurgia ortognática na correção de deformidades faciais severas: revisão das técnicas, resultados e abordagens complementares. *Revista CPAQV-Centro de Pesquisas Avançadas em Qualidade de Vida.* 2025;17(1):17-17.

Vyloppilli S, Thangavelu A, Vichattu SV, Kumar N, Ahmad F, Sayd S. Incidence of inferior alveolar nerve sensory deficit and intra-operative nerve encounters after

advancement of retrognathic mandible - A cross-sectional survey study. *Indian J Dent Res.* 2022 Apr-Jun;33(2):116-119. doi: 10.4103/ijdr.ijdr_315_22. PMID: 36254944.